MANUAL PRÁCTICO DE LA HISTORIA CLÍNICA PEDIÁTRICA

Dr. Daniel Ortíz Morales

Dra. Maricruz Del Agua Olvera

Dra. Bárbara Correa Flores

ASOCIACION MEXICANA DE PEDIATRIA

AMOR Y CIENCIA AL SERVICIO DE LA NIÑEZ
SOCIEDAD MEXICANA DE PEDIATRIA, A.C.

Manual Práctico de la Historia Clínica Pediátrica

QUEDA PROHIBIDA LA REPRODUCCIÓN TOTAL O PARCIAL DE ESTE LIBRO POR CUALQUIER MEDIO ELECTRÓNICO O MECÁNICO, SIN AUTORIZACIÓN POR ESCRITO DE LA SOCIEDAD MEXICANA DE PEDIATRÍA, A.C.

Dr. Daniel Ortiz Morales

Dra. Maricruz Del Agua Olvera

Dra. Bárbara Correa Flores

QUEDA PROHIBIDA LA REPRODUCCIÓN TOTAL O PARCIAL DE ESTE LIBRO POR CUALQUIER MEDIO ELECTRÓNICO O MECÁNICO, SIN AUTORIZACIÓN POR ESCRITO DE LA SOCIEDAD MEXICANA DE PEDIATRÍA, A.C.

Derechos reservados © 2021
Sociedad Mexicana de Pediatría, A.C.
ISBN: 978-607-7545-09-5

Todos los derechos reservados. Este libro está protegido por los derechos de autor. Ninguna parte de esta publicación puede ser reproducida, almacenada en un sistema electrónico de recuperación o transmitida en forma alguna y por ningún medio electrónico o mecánico, incluyendo fotocopias, sin autorización previa y por escrito de la Sociedad Mexicana de Pediatría, A.C.

Autores y Colaboradores

Dra. Bárbara Correa Flores

Dra. Patricia Robles Serrano

Dra. Silvia Uriega González Plata

Dra. Maricruz Del Agua Olvera

Dr. José Manuel Ortega Cruz

Dr. Yahiel Osorio Alamillo

Dra. Claudia Alejandra Sainos Ramírez

Dra. María del Carmen Espinosa Sotero

Dra. Cynthia Arely Juárez Jaramillo

Dra. Rosa Martha Espinosa Elizondo

Dra. Beatriz Cortés Herrera

Dra. Minerva Parra Ortiz

Dr. Daniel Ortiz Morales

Dra. Vanessa Valdés Ángeles

Dr. Nicolás Teyes Calva

Dr. Víctor Hugo Loza Gómez

Dra. Belina Arias Cabello

Dr. Gonzalo López Hernández

Dra. Iris Yael Gallardo Gallardo

Dra. Irma Lechuga Trejo

Dra. Chantale Gilles Herrera

Dra. Miriam Berenice González Mondragón

Dr. Rodolfo Omar Pérez Cruz

Dra. Eréndira Villanueva Ortega

Dr. Ángel Edgardo Hernández Coria

Dr. Alfonso Galán Jáuregui

Dr. Nelson Coiscou Domínguez

Dra. Helena Vidaurri de la Cruz

Dra. Verónica Fabiola Moran Barroso

QUEDA PROHIBIDA LA REPRODUCCIÓN TOTAL O PARCIAL DE ESTE LIBRO POR CUALQUIER MEDIO ELECTRÓNICO O MECÁNICO, SIN AUTORIZACIÓN POR ESCRITO DE LA SOCIEDAD MEXICANA DE PEDIATRÍA, A.C.

Ilustraciones

Dr. Gustavo Leonardo Bermúdez Ojeda, Dr. Nicolás Teyes Calva,

Dr. Víctor Hugo Loza Gómez, Dra. Helena Vidaurri de la Cruz

Prólogo

La historia clínica pediátrica podemos definirla como el conjunto de información y documentos que contienen los datos y valoraciones de cualquier índole sobre la situación y la evolución clínica de un paciente pediátrico a lo largo del proceso asistencial médico.

En la actualidad no hay un modelo estándar para hacer la historia clínica y, por tanto, este Manual Práctico de la Historia Clínica Pediátrica constituye un innovador y enorme esfuerzo de los autores y colaboradores de esta obra para aportar la mayor parte de los elementos que deben considerarse para que la historia clínica sea válida y certera, y que los procesos semiológicos, diagnósticos y de tratamiento contribuyan de manera eficaz en el abordaje terapéutico de las enfermedades de nuestras niñas y niños, sin olvidar el mejorar el desarrollo profesional de los pediatras.

El Manual Práctico de la Historia Clínica Pediátrica se compone de 29 capítulos que abarcan prácticamente todas las especialidades médicas relacionadas con la pediatría, lo que resulta en un enfoque multidisciplinario extraordinario.

Lo que esperamos de este Manual es que nos ayude a sistematizar el proceso de obtener información de primera mano sobre el estado de salud de nuestros pacientes y sus patologías previas y actuales, que nos permita identificar las dolencias que expliquen sus síntomas y orientar un diagnóstico más preciso, y tener una visión general del estado del paciente y su evolución a lo largo del tiempo.

Por otro lado, la historia clínica no solo es importante desde el punto de vista de salud, sino que también se trata de un documento médico legal y como tal sirve como prueba de la atención recibida por el paciente.

QUEDA PROHIBIDA LA REPRODUCCIÓN TOTAL O PARCIAL DE ESTE LIBRO POR CUALQUIER MEDIO ELECTRÓNICO O MECÁNICO, SIN AUTORIZACIÓN POR ESCRITO DE LA SOCIEDAD MEXICANA DE PEDIATRÍA, A.C.

Para los autores y colaboradores de este Manual, muchas gracias por compartir sus conocimientos y que se hayan tomado el tiempo de escribir e ilustrar cada una de sus contribuciones en bien de la práctica pediátrica y de los futuros residentes de pediatría que encontrarán en esta obra una manera de iniciar su práctica médica en esta especialidad con el pie derecho.

Dr. Carlos García Bolaños

Presidente de la Sociedad Mexicana de Pediatría, A.C.

QUEDA PROHIBIDA LA REPRODUCCIÓN TOTAL O PARCIAL DE ESTE LIBRO POR CUALQUIER MEDIO ELECTRÓNICO O MECÁNICO, SIN AUTORIZACIÓN POR ESCRITO DE LA SOCIEDAD MEXICANA DE PEDIATRÍA, A.C.

Contenido

Capítulo 1

Introducción a la Historia Clínica 10

Capítulo 2

Historia Clínica Pediátrica 11

Capítulo 3

Historia Clínica Prenatal - Neonatal 14

Capítulo 4

Historia Clínica del Adolescente 16

Capítulo 5

Antecedentes Heredofamiliares 21

Capítulo 6

Antecedentes Personales No Patológico: Perinatales 23

Capítulo 7

Antecedentes Personales No Patológicos: Alimentación 32

Capítulo 8

Antecedentes Personales No Patológicos: Evaluación del Desarrollo 37

Capítulo 9

Antecedentes Personales No Patológicos: Vacunación 40

Capítulo 10

Antecedentes Personales Patológicos 46

Capítulo 11

Padecimiento Actual 49

QUEDA PROHIBIDA LA REPRODUCCIÓN TOTAL O PARCIAL DE ESTE LIBRO POR CUALQUIER MEDIO ELECTRÓNICO O MECÁNICO, SIN AUTORIZACIÓN POR ESCRITO DE LA SOCIEDAD MEXICANA DE PEDIATRÍA, A.C.

Capítulo 12

Signos Vitales 52

Capítulo 13

Somatometría y Evaluación del Crecimiento 59

Capítulo 14

Inspección General 65

Capítulo 15

Exploración de Cabeza 69

Capítulo 16

Exploración Otorrinolaringológica 77

Capítulo 17

Exploración Oftalmológica 93

Capítulo 18

Exploración odontológica 96

Capítulo 19

Exploración de Cuello 103

Capítulo 20

Exploración del Tórax y Campos Pulmonares 112

Capítulo 21

Exploración Cardiológica 118

Capítulo 22

Exploración Abdominal 129

Capítulo 23

Exploración Genital Femenino 139

Capítulo 24

Exploración Genital Masculino 146

Capítulo 25

Exploración de la Maduración Sexual 154

QUEDA PROHIBIDA LA REPRODUCCIÓN TOTAL O PARCIAL DE ESTE LIBRO POR CUALQUIER MEDIO ELECTRÓNICO O MECÁNICO, SIN AUTORIZACIÓN POR ESCRITO DE LA SOCIEDAD MEXICANA DE PEDIATRÍA, A.C.

Capítulo 26

Examen Músculo-Esquelético (Cadera y Columna) 160

Capítulo 27

Examen Neurológico 166

Capítulo 28

Exploración de la Piel 179

Capítulo 29

Exploración Física en Dismorfología 187

QUEDA PROHIBIDA LA REPRODUCCIÓN TOTAL O PARCIAL DE ESTE LIBRO POR CUALQUIER MEDIO ELECTRÓNICO O MECÁNICO, SIN AUTORIZACIÓN POR ESCRITO DE LA SOCIEDAD MEXICANA DE PEDIATRÍA, A.C.

Capítulo 1

Introducción a la Historia Clínica

Dra. Bárbara Correa Flores

Una historia completa y precisa es esencial para realizar un diagnóstico. Es crítico obtener la mayor información posible al inicio del interrogatorio acerca de la historia médica y pasado psicosocial del paciente. Es importante verificar y actualizar esta información durante las consultas subsecuentes.

La historia clínica es el testimonio de lo que ocurrió durante el acto médico; por tanto, es un instrumento médico legal, se debe registrar en lenguaje médico, escrito con letra clara y sin correcciones. Se debe destacar el motivo de la consulta, sintetizar los principales hallazgos de la anamnesis y exploración física. Se deben incluir hallazgos positivos como aquéllos negativos además de los fundamentos del plan terapéutico y las indicaciones.

QUEDA PROHIBIDA LA REPRODUCCIÓN TOTAL O PARCIAL DE ESTE LIBRO POR CUALQUIER MEDIO ELECTRÓNICO O MECÁNICO, SIN AUTORIZACIÓN POR ESCRITO DE LA SOCIEDAD MEXICANA DE PEDIATRÍA, A.C.



Capítulo 2

Historia Clínica Pediátrica

Dra. Bárbara Correa Flores

El formato de la historia clínica pediátrica es similar a la del adulto. Sin embargo, se enfatizan ciertos aspectos del interrogatorio entre los que se incluyen antecedentes prenatales, perinatales, neonatales, aspectos de nutrición, vacunación y desarrollo ya que estos tienen un efecto significativo en el desarrollo del niño.[3]

Recolección de información

En pediatría la información no se obtiene del paciente mismo. Habitualmente el cuidador primario -en la mayoría de los casos los padres- suele ser la fuente principal de la información.

Primero se deben recolectar los datos demográficos incluyendo lenguaje hablado y cultural, religión y necesidades espirituales. También es importante recabar información de la historia médica y social de los padres.

En ocasiones, el pediatra debe obtener la historia pasada de nuevos pacientes de cualquier edad de otras fuentes como hospitales, guarderías, escuelas, psicólogos y trabajadores sociales.

Principios generales del interrogatorio con el paciente pediátrico

La relación médico-paciente en pediatría depende de intermediarios -otra vez, habitualmente los padres- quienes interpretan y transmiten las molestias del niño y de quienes depende el cumplimiento de las indicaciones. Para establecer una relación empática con el paciente es fundamental, en todo momento, ponerse en su lugar. Debe mantenerse la confidencialidad de la entrevista y el diagnóstico; esto es lo que constituye el secreto profesional. Es importante que el médico esté alerta para entender la información solicitada.

AMOR Y CIENCIA AL SERVICIO DE LA NIÑEZ · SOCIEDAD MEXICANA DE PEDIATRÍA A.C.
QUEDA PROHIBIDA LA REPRODUCCIÓN TOTAL O PARCIAL DE ESTE LIBRO POR CUALQUIER MEDIO ELECTRÓNICO O MECÁNICO, SIN AUTORIZACIÓN POR ESCRITO DE LA SOCIEDAD MEXICANA DE PEDIATRÍA, A.C.

Nunca debe de soslayar el interrogatorio directo al niño que ya es capaz de expresarse. No debe desestimarse que los padres son capaces de percibir cambios sutiles ya que conocen mejor que nadie a sus hijos.

Al comenzar la entrevista es conveniente presentarse y saludar, se recomienda sonreír durante la misma, estrechar la mano de los cuidadores y del niño si éste tiene edad suficiente. Para facilitar la entrevista se recomienda el uso de lenguaje llano, no ser solemne, no juzgar ni criticar, no rebatir ni polemizar y ofrecer al final de la entrevista unos minutos de tribuna libre.

El enfrentar a un paciente poco cooperador durante la exploración física es una situación común; por tanto, se obtendrá más cooperación después de ser tranquilizado por sus padres.

Motivo de la consulta

La mayoría de los pacientes acude a consulta para conservación de la salud (revisión) o bien, para la atención de una enfermedad. En los primeros 2 años se espera que la mayoría de las visitas sean de niño sano, guía médica y vacunación.[3]

Registro de la historia clínica pediátrica

Una vez obtenida la información, se redacta en la historia médica del paciente.
La ficha clínica incluye:

1. Ficha de identificación.
    - Fecha y hora de elaboración de la historia clínica pediátrica.
    - Nombre del paciente.
    - Nombre de los padres.
    - Procedencia, domicilio y teléfono.
    - Fecha de nacimiento.
    - Género.
    - Personas que proporcionan la información y parentesco con el paciente.
2. Antecedentes heredofamiliares.

QUEDA PROHIBIDA LA REPRODUCCIÓN TOTAL O PARCIAL DE ESTE LIBRO POR CUALQUIER MEDIO ELECTRÓNICO O MECÁNICO, SIN AUTORIZACIÓN POR ESCRITO DE LA SOCIEDAD MEXICANA DE PEDIATRÍA, A.C.

3. Antecedentes personales no patológicos.

   Prenatales, perinatal y neonatal, aspectos de nutrición, vacunación y desarrollo.

4. Antecedentes personales patológicos.

5. Padecimiento actual o motivo de consulta.

   Describirá el paciente o el informante, con sus propias palabras, el padecimiento. Se obtiene más información con respecto al síntoma principal, se interroga respecto a otros síntomas agregados, tiempo de evolución y tratamientos recibidos.

6. Exploración física.

Es importante enfatizar que la adecuada realización de una historia clínica redundará en beneficio del paciente -la principal razón de ser del médico- ya que de ello depende la integración de un diagnóstico y tratamiento correctos.

QUEDA PROHIBIDA LA REPRODUCCIÓN TOTAL O PARCIAL DE ESTE LIBRO POR CUALQUIER MEDIO ELECTRÓNICO O MECÁNICO, SIN AUTORIZACIÓN POR ESCRITO DE LA SOCIEDAD MEXICANA DE PEDIATRÍA, A.C.

Capítulo 3

Historia Clínica Prenatal – Neonatal

Dra. Patricia Robles Serrano

La historia clínica prenatal constituye la fuente de datos más valiosa con la que cuenta el equipo de salud, ya sea para conocer las características de la población, evaluar los resultados de la atención brindada, identificar los problemas prioritarios y reconocer los factores de riesgo de acuerdo a la información obtenida en el interrogatorio.

Una adecuada historia clínica prenatal también es adecuada para valorar los riesgos que se pueden tener de enfermedades en el futuro, conociendo la epigenética del paciente, es decir, el vínculo entre los factores genéticos y ambientales. Ya que la variación epigenética establecida en el útero representa un vínculo formidable entre el ambiente en el útero y la susceptibilidad posterior a la enfermedad.

La epidemiología epigenética busca evaluar los efectos de los cambios epigenéticos en las poblaciones de individuos, en nuestro caso las embarazadas como cohortes de personas que estuvieron expuestas a condiciones que podrían alterar la regulación epigenética; por ejemplo, la disponibilidad de nutrientes adecuados para las madres durante el desarrollo prenatal provoca distintos cambios. Se ha observado que los individuos nacidos durante las hambrunas experimentan distintas transformaciones en los patrones de metilación del ADN y modificaciones de histonas.

Estos se conocen como efectos trans-generacionales. Un estudio de más de 400 triadas conformadas por madre, padre e hijo también sugirió que la obesidad paterna en el momento de la concepción podría influir en el peso al nacer y los patrones de metilación del ADN en los niños, aunque el efecto fue pequeño.

Ya que estas modificaciones las podemos observar a corto, mediano o largo plazo en el recién nacido, es importante conocerlas para darle un adecuado seguimiento neonatal.

Esto viene de la mano con la planeación de un embarazo, ya que hay ciertos reguladores epigenéticos que requieren la ingesta de micronutrientes previo a la

QUEDA PROHIBIDA LA REPRODUCCIÓN TOTAL O PARCIAL DE ESTE LIBRO POR CUALQUIER MEDIO ELECTRÓNICO O MECÁNICO, SIN AUTORIZACIÓN POR ESCRITO DE LA SOCIEDAD MEXICANA DE PEDIATRÍA, A.C.

concepción, en el caso del ácido fólico disminuir la presencia de defectos del tubo neural, desórdenes de la cresta neural, restricción del crecimiento intrauterino y bajo peso al nacer que pueden ser causadas por el agotamiento de estos nutrientes.

También la ingesta de ciertos medicamentos que nos van a hacer aumentar el riesgo de malformaciones congénitas, así como también el seguimiento detallado de enfermedades adquiridas en los primeros meses del embrazo.

Por último, es importante identificar al recién nacido de alto riesgo, ya que el personal de salud encargado del nacimiento debe estar preparado y alerta para las posibles dificultades que se puedan presentar durante el parto.

En el momento que nace el recién nacido es importante hacer una adecuada exploración clínica lo que nos va a llevar a realizar un seguimiento oportuno de las posibles enfermedades que puede presentar a lo largo de su vida. Esto es determinante para el futuro de las nuevas generaciones.

QUEDA PROHIBIDA LA REPRODUCCIÓN TOTAL O PARCIAL DE ESTE LIBRO POR CUALQUIER MEDIO ELECTRÓNICO O MECÁNICO, SIN AUTORIZACIÓN POR ESCRITO DE LA SOCIEDAD MEXICANA DE PEDIATRÍA, A.C.

Capítulo 4

Historia Clínica del Adolescente

Dra. Silvia Uriega González Plata

La adolescencia es la etapa de la segunda década de la vida que se caracteriza por rápidos y múltiples cambios en los aspectos físico, psicológico, social y espiritual. En este período las personas completan el crecimiento y desarrollo físico, adquieren el pensamiento abstracto y la autonomía emocional de las figuras paternas, desarrollando su identidad. Se incorporan a la vida adulta poco a poco a través de una inserción laboral que les facilita la autonomía económica y el logro de proyectos en la vida.

En este proceso el adolescente ensaya múltiples roles, que por momentos pueden ser conflictivos, para alcanzar luego un nuevo equilibrio, sin que esto signifique siempre enfermedad o daño.

Por ello, el Pediatra participa en la adecuada valoración del adolescente, sus relaciones con el entorno y su condición bio-psicosocial. Esto requiere tiempo, formación especializada y una visión integral. La atención de salud del adolescente debe promover su integración como persona y por eso no sólo deberá ser integral sino también integradora. Para esto, es necesario empatía y una preparación profesional que incluya el conocimiento de las etapas evolutivas normales del ser humano y de los recursos que brinda la sociedad.

QUEDA PROHIBIDA LA REPRODUCCIÓN TOTAL O PARCIAL DE ESTE LIBRO POR CUALQUIER MEDIO ELECTRÓNICO O MECÁNICO, SIN AUTORIZACIÓN POR ESCRITO DE LA SOCIEDAD MEXICANA DE PEDIATRÍA, A.C.

La consulta principal se divide en 16 sectores:

1) identificación del adolescente,
2) motivos de consulta,
3) antecedentes personales,
4) antecedentes familiares,
5) familia,
6) vivienda,
7) educación,
8) trabajo,
9) vida social,
10) hábitos y consumos,

11) antecedentes gineco-urológicos,
12) sexualidad,
13) situación psicoemocional,
14) examen físico,
15) impresión diagnostica integral,
16) indicaciones e interconsultas.

En el apartado de ficha de identificación es importante interrogar el estado civil, puesto que en ocasiones hay matrimonios que se llevan a cabo antes de la mayoría de edad, lo cual puede influir posteriormente en el medio ambiente en el que el paciente se desenvuelva.

Motivo de la consulta descripción

- ***Antecedentes personales***
  - Perinatales
  - Crecimiento desarrollo
  - Alergias
  - Cartilla de vacunación
  - Enfermedades crónicas
  - Cirugías previas
  - Discapacidades
  - Problemas Psicológicos
  - Violencia
  - Hospitalizaciones Antecedentes Familiares
  - Diabetes
  - Hipertensión
  - Alergias
  - Cáncer
  - Sobrepeso
  - Obesidad
  - Cardiacos
  - Infecciosos
  - Psicológicos
- ***Antecedentes ginecobstétricos***: Menarca, fecha de última menstruación, ciclos regulares, dismenorrea, otros trastornos. Partos, abortos, gestas, anticonceptivos.
- ***Familia:*** Con quién vive; como está constituida la familia; con quién convive.

AMOR Y CIENCIA AL SERVICIO DE LA NIÑEZ · SOCIEDAD MEXICANA DE PEDIATRÍA, A.C. ·
QUEDA PROHIBIDA LA REPRODUCCIÓN TOTAL O PARCIAL DE ESTE LIBRO, POR CUALQUIER MEDIO ELECTRÓNICO O MECÁNICO, SIN AUTORIZACIÓN POR ESCRITO DE LA SOCIEDAD MEXICANA DE PEDIATRÍA, A.C.

- ***Diagrama familiar***: Vivienda: casa propia, rentada, hacinamiento, servicios, alimentación, sueño, convivencia familiar.
- ***Educación:*** nivel de instrucción de las personas con las que convive y del adolescente, problemas en la escuela, deserción escolar, rendimiento escolar.
- ***Trabajo:*** obligado, voluntario, desde cuándo, horarios, compatibilidad con la escuela, conflictos en el mismo y la razón del trabajo.
- ***Hábitos:*** consumo de drogas, tabaco, otros; vida social, aceptación en el núcleo social, pareja, actividad física, estado de ánimo habitual
- ***Situación emocional:*** imagen corporal, conforme, preocupación, autoestima, aceptación, vida con proyecto, relación con los adultos, conflicto con la autoridad, redes sociales de apoyo.
- ***Examen físico por aparatos y sistemas***
- ***Diagnóstico***
- ***Interconsultas***
- ***Nutrición***
- ***Sexualidad:*** vida sexual activa, número de parejas y edad de inicio, con protección, de qué tipo o método anticonceptivo.
- ***Psicoterapia***
- ***Odontología***
- ***Psiquiatría***
- ***Psicología***
- ***Impresión diagnostica integral***
- ***Indicaciones***
- ***Responsable de elaboración:*** Firma de quien elabora con nombre y cedulas

AMOR Y CIENCIA AL SERVICIO DE LA NIÑEZ
SOCIEDAD MEXICANA DE PEDIATRÍA, A.C.
QUEDA PROHIBIDA LA REPRODUCCIÓN TOTAL O PARCIAL DE ESTE LIBRO POR CUALQUIER MEDIO ELECTRÓNICO O MECÁNICO, SIN AUTORIZACIÓN POR ESCRITO DE LA SOCIEDAD MEXICANA DE PEDIATRÍA, A.C.

Las principales causas de morbilidad y mortalidad en adolescentes son accidentes, homicidio y suicidio. Estas tres causas a menudo tienen sus raíces en problemas del desarrollo, actividad sexual precoz y farmacodependencia, por lo que las mismas se dirigen a la valoración del desarrollo de las personas jóvenes, detección de signos de problemas y a las conductas de alto riesgo.

En etapas de adolescencia temprana es probable que un adolescente limite sus respuestas a: "*no tengo vida sexual activa; sólo me acuesto algunas veces*", podría no usar palabras en la misma forma que los adultos. Por tanto, debe intentarse comprender lo que está diciendo. Es probable que un adolescente tema que algunos cambios fisiológicos normales sean anormales pero que no los informe.

Para la mayoría de los niños en edad escolar parte de la consulta debe llevarse a cabo con el padre y parte en privado. La privacidad y confidencialidad deben discutirse con los padres y con los adolescentes. Los médicos deben continuar interrogando con respecto a la alimentación, sueño, patrón de micción y defecación.

Un gran porcentaje de adolescentes ha iniciado dietas o están a dieta para perder peso o para incrementar la masa muscular. Pueden surgir problemas urinarios con el crecimiento repentino, y el estreñimiento es común porque los adolescentes rara vez consumen suficiente fibra en su régimen alimentario.

Los adolescentes, por lo general, necesitan grandes cantidades de sueño, pero la escuela secundaria y preparatoria inicia más temprano que la escuela primaria. Se asignan más tareas escolares, se disponen de más actividades y cada una toma más tiempo de lo que acostumbraba. También, muchos adolescentes tienen dificultades para dormir y problemas para despertarse; su reloj biológico prefiere los horarios tardíos.

La Tabla 4-1 muestra el esquema de evaluación HEADSSS propuesto por la Academia Americana de Pediatría para la entrevista clínica al adolescente.

Tabla 4-1. Interrogatorio psicosocial HEADSSS

H	**Hogar**	Preguntas de ejemplo: deben ajustarse a la etapa de desarrollo del individuo. ¿Dónde vives? ¿Quién vive en tu hogar? ¿Duermes en ese sitio? ¿Tienes tu propia habitación? ¿Tienes privacidad? ¿Existen armas de fuego en el hogar? ¿A quién pertenecen? ¿Dónde las almacenan? ¿Están cargadas?
E	**Educación/empleo**	¿A qué escuela asistes? ¿Cuál es tu año escolar? ¿Tomas clases especiales? ¿Has repetido algún ciclo escolar? ¿Recibes dinero o tienes algún trabajo? ¿Cuántas horas trabajas a la semana? ¿Tu trabajo interfiere con las actividades escolares? ¿El trabajo interfiere con tus actividades sociales?

DA LA REPRODUCCIÓN TOTAL O PARCIAL DE ESTE
LQUIER MEDIO ELECTRÓNICO O MECÁNICO, SIN
RESENTE DE LA SOCIEDAD MEXICANA DE PEDIATRÍA, A.C.

A	**Actividades**	¿Tienes amigos? ¿Quién es tu mejor amigo? ¿Qué hacen juntos? ¿Qué haces para divertirte? ¿Tienes actividades después de la escuela o extraescolares? ¿Cantas o tocas algún instrumento? ¿Practicas algún deporte?
D	**Drogas**	¿En alguna ocasión has consumido drogas, alcohol, tabaco o esteroides? Si la respuesta es afirmativa, ¿Cuánto? ¿Qué tan a menudo? El médico podría valorar hacer preguntas como “tus amigos…..” o “conoces a alguien que….?
S	**Actividad sexual/orientación**	¿Tienes vida sexual activa? Si la respuesta es afirmativa, ¿con varones, mujeres o con ambos? ¿Crees que deberíamos hablar con respecto a la protección adecuada para ti? Si la respuesta es negativa, ¿tienes interés sexual en alguna persona? ¿Varón, mujer o ambos? ¿Estás preocupado con respecto a si eres homosexual o heterosexual? ¿Has tenido sueños húmedos o fantasías con respecto a alguien?
S	**Suicidio**	¿Cómo te encuentras de estado de ánimo? ¿Qué comentan tus amigos? ¿Qué comentan tus padres? ¿Están en lo correcto? ¿En alguna ocasión has tenido pensamientos con respecto a lastimarte a ti mismo? ¿Alguna vez has intentado suicidarte?
S	**Abuso sexual/físico/emocional**	¿Alguna relación te ha ocasionado lesiones? ¿Física/emocional? ¿Has tenido relaciones sexuales con alguna persona con quien tú no lo deseabas? ¿Te has sentido inseguro con alguna relación?

Fuente: Pediatría. Primer contacto con la especialidad. Gigante J. McGraw-Hill Interamericana Editores. 2006151-152 pp.

DA LA REPRODUCCIÓN TOTAL O PARCIAL DE ESTE
LQUIER MEDIO ELECTRÓNICO O MECÁNICO, SIN
R ESCRITO DE LA SOCIEDAD MEXICANA DE PEDIATRÍA, A.C.

Capítulo 5

Antecedentes Heredofamiliares

Dra. Maricruz del Agua Olvera

Los antecedentes familiares contienen información importante sobre el pasado y el futuro en la vida de una persona. Estos antecedentes pueden usarse como herramienta de diagnóstico y contribuyen a las decisiones sobre las pruebas genéticas a las que se debe someter un paciente y todos los miembros de la familia que se encuentren en riesgo. Si una familia está afectada por una enfermedad, es importante reconstruir los antecedentes familiares precisos para determinar el patrón de transmisión. Los antecedentes familiares también pueden ayudar a identificar posibles problemas de salud como una afección cardíaca, diabetes o cáncer para las que un individuo corre más riesgo en el futuro.

La identificación oportuna de un mayor riesgo le permite al paciente y al profesional médico tomar medidas para reducir el riesgo mediante la implementación de cambios en el estilo de vida, la realización de intervenciones médicas o el aumento del monitoreo de la enfermedad.

QUEDA PROHIBIDA LA REPRODUCCIÓN TOTAL O PARCIAL DE ESTE LIBRO POR CUALQUIER MEDIO ELECTRÓNICO O MECÁNICO, SIN AUTORIZACIÓN POR ESCRITO DE LA SOCIEDAD MEXICANA DE PEDIATRÍA, A.C.

Si bien es posible que los profesionales de atención médica estén familiarizados con las enfermedades genéticas que se presentan en la niñez, es importante destacar que también hay muchas enfermedades genéticas complejas que aparecen durante la edad adulta y son hereditarias.

Por ejemplo, aproximadamente un 5% a 10% de todos los tipos de cáncer de mama son hereditarios. Este tipo de cáncer puede deberse a mutaciones en ciertos genes como el BRCA1 o el BRCA2. La U.S. Preventive Services Task Force (USPSTF, por sus siglas en inglés) recomienda que los médicos y los pacientes presten atención a los antecedentes familiares asociados con un mayor riesgo de mutaciones de los genes BRCA.



Otra enfermedad hereditaria que se presenta en la edad adulta es el mal de Alzheimer. Si bien en la mayoría de los casos el mal de Alzheimer no se presenta en muchas generaciones consecutivas, en una pequeña cantidad de casos la enfermedad ha sido heredada. El mal de Alzheimer hereditario es una variante muy agresiva de la enfermedad y, por lo general, se manifiesta antes de los 65

años de edad. Al día de hoy, se han identificado 3 genes que causan la aparición de esta enfermedad a edad temprana.

A pesar de la importancia de los antecedentes familiares para contribuir a la detección de un trastorno genético dentro de una familia, es importante destacar que algunas enfermedades genéticas como los trastornos de un solo gen (distrofia muscular de Duchenne, hemofilia A, etcétera.) así como la mayoría de los casos de síndrome de Down, síndromes de supresión de cromosomas y otros trastornos cromosómicos, son causados por mutaciones espontáneas. Por tanto, no se puede descartar una enfermedad genética aun en ausencia los antecedentes familiares.

¿Cómo elaborar los antecedentes médicos familiares?

Los antecedentes médicos familiares básicos deben incluir tres generaciones. Para empezar a recopilar antecedentes familiares, los profesionales médicos comienzan por preguntarle al paciente sobre sus propios antecedentes médicos y luego preguntan por los de sus padres y hermanos.

Las preguntas deben incluir:

1. Información general como nombres y fechas de nacimiento.
2. Los orígenes de la familia o los antecedentes raciales o étnicos.
3. El estado de salud, que incluye enfermedades y la edad en las que se diagnosticaron.
4. La edad y la causa de muerte de cada uno de los miembros difuntos en la familia.
5. El desenlace clínico de los embarazos de la paciente y de las parientes con relación genética.

Puede ser más fácil si primero se enumeran todos los miembros del núcleo familiar y luego se pregunta por la salud de cada uno de ellos. Tras haber obtenido los antecedentes familiares de los parientes más cercanos al paciente, pasar a las generaciones anteriores una por una y formular las preguntas necesarias sobre tíos, abuelos y primos hermanos.

QUEDA PROHIBIDA LA REPRODUCCIÓN TOTAL O PARCIAL DE ESTE LIBRO, POR CUALQUIER MEDIO ELECTRÓNICO O MECÁNICO, SIN AUTORIZACIÓN POR ESCRITO DE LA SOCIEDAD MEXICANA DE PEDIATRÍA, A.C.

Capítulo 6

Antecedentes Personales No Patológicos: Perinatales

Dr. José Manuel Ortega Cruz

Para ejercer de manera efectiva medidas preventivas en la etapa neonatal es de vital importancia una *Historia Clínica Perinatal* detallada.

Su objetivo es la detección de alteraciones durante la gestación que permitan ofrecer un tratamiento oportuno y valorar las intervenciones más apropiadas de prevención y/o diagnóstico temprano de alteraciones en el recién nacido.

Para la asistencia y seguimiento del recién nacido, la historia clínica neonatal comprende:

- Historia clínica perinatal
- Valoración inicial del recién nacido

La Historia Clínica Perinatal debe se completa, esto permitirá tener en consideración:

- ✓ Crecimiento y desarrollo fetal.
- ✓ Estado de madurez fetal.
- ✓ Valoración de bienestar fetal.

QUEDA PROHIBIDA LA REPRODUCCIÓN TOTAL O PARCIAL DE ESTE LIBRO POR CUALQUIER MEDIO ELECTRÓNICO O MECÁNICO, SIN AUTORIZACIÓN POR ESCRITO DE LA SOCIEDAD MEXICANA DE PEDIATRÍA, A.C.

Debe realizarse interrogación directa de las siguientes condiciones:

- ✓ Edad materna.
- ✓ Estado civil.
- ✓ Gestaciones previas:
  - Antecedente de abortos previos.
  - Antecedente de muerte fetal y sus causas.
  - Antecedente de malformaciones congénitas.
  - Peso y edad gestacional del nacimiento previo.
- ✓ Antecedente de embarazos gemelares.
- ✓ Control prenatal:
  - Gestación actual: fecha de última menstruación; ¿es confiable?; único o múltiple.
  - Periodo intergenésico.

- Hemorragia obstétrica: 1º, 2º o 3er trimestre y especificar tratamiento.
- Número de consultas.
- Grupo sanguíneo y Rh:
- Antecedente de isoinmunización.
- Ingesta de ácido fólico y multivitamínicos: trimestre de inicio
- Inmunizaciones: toxoide tetánico e influenza.

✓ Toxicomanías:

- Tabaquismo:
  - Edad de inicio.
  - Cantidad y frecuencia.
  - Suspendido o no durante el embarazo.
- Alcoholismo:
  - Edad de inicio.
  - Cantidad y frecuencia.
  - Suspendido o no durante el embarazo.

✓ Patologías durante el embarazo::

- Diabetes gestacional.
- Pre-eclampsia.
- Lupus eritematoso.
- Síndrome de anticuerpos antifosfolípidos.

✓ Infecciones durante la gestación.

- Infección de vías urinarias:
  - Trimestre de presentación.
  - Tratamiento.
  - ¿Remitió?
- Infecciones cervicovaginales:
  - Trimestre de presentación.
  - Tratamiento.
  - ¿Remitió?

✓ Ultrasonidos obstétricos:

- Índice del líquido amniótico (ILA).
- Estructura del cordón umbilical.
- Flujo sanguíneo placentario.
- Morfología y localización placentaria.
- Presencia de malformaciones estructurales congénitas: cardiopatías complejas, defectos de tubo neural u otras.
- Posición del feto.

AMOR Y CIENCIA AL SERVICIO DE LA NIÑEZ · SOCIEDAD MEXICANA DE PEDIATRÍA, A.C. ·

QUEDA PROHIBIDA LA REPRODUCCIÓN TOTAL O PARCIAL DE ESTE LIBRO POR CUALQUIER MEDIO ELECTRÓNICO O MECÁNICO, SIN AUTORIZACIÓN POR ESCRITO DE LA SOCIEDAD MEXICANA DE PEDIATRÍA, A.C.

- ✓ Trabajo de parto:
  - Espontáneo
  - Inducido
  - Conducido
  - Inhibid
- ✓ Sufrimiento fetal
  - Si / No
  - Hallazgos clínicos
  - Monitorización
- ✓ Analgesia/Anestesia obstétrica
  - Anestesia general
  - Bloqueo peridural
  - Sedación
  - Fármacos y dosis
  - Tiempo antes del nacimiento
- ✓ Ruptura de membranas
  - Prematura (tiempo antes del nacimiento)
  - Amniorexis
  - Corioamnioitis
- ✓ Líquido amniótico (Características):
  - Normal
  - Meconio
  - Fétido
- ✓ Placenta
  - Normal
  - Previa
  - Acretismo
  - Desprendimiento de placenta
- ✓ Cordón umbilical:
  - Normal
  - Circular
  - Corto
  - Prolapso

AMOR Y CIENCIA AL SERVICIO DE LA NIÑEZ · SOCIEDAD MEXICANA DE PEDIATRÍA, A.C. ·

QUEDA PROHIBIDA LA REPRODUCCIÓN TOTAL O PARCIAL DE ESTE LIBRO POR CUALQUIER MEDIO ELECTRÓNICO O MECÁNICO, SIN AUTORIZACIÓN POR ESCRITO DE LA SOCIEDAD MEXICANA DE PEDIATRÍA, A.C.

Los factores que influyen en el crecimiento fetal y que pueden determinar la presencia de Restricción del Crecimiento Intrauterino (RCIU) pueden ser resultado de distintas causas, las cuales se resumen en la Tabla 6-1.:

El término Restricción en el Crecimiento Intrauterino (RCIU) se reserva para los fetos que presentan evidencias de crecimiento anormal.

Maternos	Fetales	Medicamentos y otras sustancias	Anormalidades placenta-uterinas
• Edad materno precoz o tardía • Talla baja • Desnutrición materna • Patología maternal • Diabetes • Pre-eclampsia • Nulo control prenatal • Polihidramnios • Anhidramnios • Infecciones cervicovaginales	• Anormalidades cromosómicas • Desordenes metabólicos • Infecciones congénitas	• Anfetaminas • Antimetabolitos • Tabaco • Alcohol • Cocaína, heroína y otros narcóticos • Esteroides	• Infección vellositaria • Gestación múltiple • Infartos múltiples • Placenta previa • Tumores placentarios

Tabla 6-1. Factores que influyen en el crecimiento fetal y que pueden determinar la presencia de Restricción del Crecimiento Intrauterino (RCIU).

AMOR Y CIENCIA AL SERVICIO DE LA NIÑEZ · SOCIEDAD MEXICANA DE PEDIATRÍA, A.C. ·

Valoración del recién nacido

QUEDA PROHIBIDA LA REPRODUCCIÓN TOTAL O PARCIAL DE ESTE LIBRO POR CUALQUIER MEDIO ELECTRÓNICO O MECÁNICO, SIN AUTORIZACIÓN POR ESCRITO DE LA SOCIEDAD MEXICANA DE PEDIATRÍA, A.C.

El nacimiento es el evento fisiológico de mayor trascendencia en la vida del ser humano, mediante el cual el feto lleva a cabo la transición de la vida intrauterina a la extrauterina. En condiciones normales se logra con facilidad; sin embargo, existen factores de riesgo preparto o intraparto, que deben ser identificados. En la historia clínica neonatal deben ser registradas las acciones efectuadas durante la reanimación neonatal como los hallazgos a la exploración física.

Se entiende por reanimación neonatal a la serie de procedimientos necesarios en secuencia, tiempo y forma para la atención del recién nacido al momento del nacimiento destinados a preservar y/o restablecer las funciones vitales: respiración, frecuencia cardiaca y del sistema nervioso central con la finalidad de:

- Favorecer la adaptación del recién nacido a la vida extrauterina.
- Proporcionar al recién nacido el derecho de ser atendido con el nivel de competencia más alta posible.
- Evitar o detener el daño neurológico y otros órganos

Métodos de evaluación y clasificación del recién nacido

Los recién nacidos constituyen una población amplia y variada. Con el propósito de distinguirlos en forma individual o grupal se cuentan con evaluaciones clínicas e instrumentos de medición para clasificarlos por su condición al nacimiento y por sus características antropométricas como peso, talla, perímetro cefálico u otras. También es posible medir el crecimiento fetal o el estado de restricción del mismo.

A continuación se describen algunos de estos métodos de evaluación:

Peso: El peso al nacimiento refleja un rango de normalidad o anormalidad, y se pueden distinguir los siguientes grupos:

- ***Bajo*** para la edad gestacional: P<10
- ***Adecuado*** para la edad gestacional: P entre 10 y 90
- ***Elevado*** para la edad gestacional: P>90

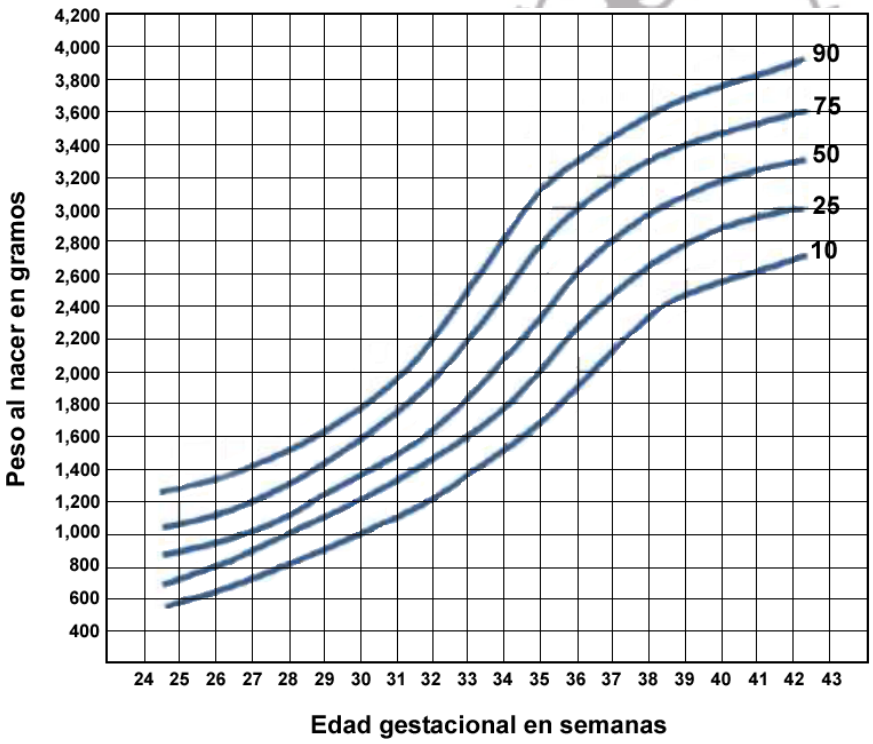

Figura 6-1. Curvas de peso al nacimiento- Lubchenco

Método Capurro: Es un método de evaluación de la edad gestacional del recién nacido, con un buen nivel de confiabilidad, exactitud, reproducibilidad y de fácil interpretación. Se puede realizar de manera rápida y abreviada desde los primeros minutos de vida. Toma en cuenta solo cinco signos somáticos que permiten su utilización en recién nacidos, incluso con compromiso neurológico.

La edad gestacional se obtiene añadiendo una constante (k=204 días) a la suma de los valores de las 5 características somáticas.

Puede determinar la edad gestacional desde las 29.1 a 42.4 semanas/días. Se recomienda para recién nacidos >30 semanas de gestación. El Capurro B incluye dos signos neurológicos y cuatro somáticos, se realiza en neonatos estabilizados clínicamente.

EDAD GESTACIONAL

	A	Forma del pezón	Pezón apenas visible. No se visualiza areola 0	Pezón bien definido. Areola 0.75 cm 5	Areola bien definida. No sobresaliente, 0.75 cm 10	Areola sobresaliente, 0.75 cm 15	
B	Somático	Textura de la piel	Muy fina. gelatinosa 0	Fina y lisa 5	Lisa y moderadamente gruesa. Descamación superficial 10	Gruesa, rígida, surcos superficiales, Descamación superficial 18	Gruesa y apergaminada 22
Somático y Neurológico	Somático	Forma de la oreja	Plana y sin forma 0	Inicio engrosamiento del borde 5	Engrosamiento incompleto sobre mitad anterior 10	Engrosada e incurvada totalmente 24	
	K= 204 días	Tamaño del tejido mamario	No palpable 0	Diámetro de 0.5 cm 5	Diámetro de 0.5 - 1.0 cm 10	Diámetro >1.0 cm 15	
		Pliegues plantares	Ausentes 0	Pequeños surcos rojos en mitad anterior 5	Surcos rojos definidos en mitad anterior. Surcos 1/3 anterior 10	Surcos sobre mitad anterior 15	Surcos profundos que sobrepasan 1/2 anterior 20
		Signo: de la bufanda	 0	 6	 12	 18	
K= 200 días		Signo: cabeza en gota	 0	 4	 8	 12	

Tabla 6-2. Método Capurro, de evaluación y clasificación del recién nacido.

Método Ballard: Es un método refinado y ampliado para obtener la edad gestacional con mayor precisión, incluye neonatos extremadamente prematuros.

Puede determinar la edad gestacional desde las 20 a 44 semanas de gestación, se puede realizar desde el nacimiento hasta las 92 horas de vida postnatal. Evalúa la edad gestacional del recién nacido de acuerdo a 6 características de madurez neuromuscular y 6 características de madurez física con un alto grado de precisión y confiabilidad.

AUTORIZACIÓN POR ESCRITO DE LA SOCIEDAD MEXICANA DE PEDIATRÍA, A.C.

Se recomienda este método de valoración especialmente para recién nacidos extremadamente prematuros, incluso considerados inviables, además de para la población neonatal en general.

MADUREZ NEUROMUSCULAR

Puntaje	-1	0	1	2	3	4	5
Postura							
Ángulo muñeca	 >90°	 90°	60°	45°	 30°	 0°	
Flexión brazos		 180°	 140-180°	 110-140°	 90-110°	 <90°	
Ángulo poplíteo	 180°	 160°	 140°	 120°	 100°	 90°	 >90°
Signo de bufanda							
Signo de talón oreja							

Tabla 6-3. Método Ballard de evaluación y clasificación del recién nacido. Madurez neuromuscular.

Tabla 6-4. Método Ballard de evaluación y clasificación del recién nacido. Madurez física.

Piel	Pegajosa, delgada, friable, transparente	Gelatinosa, roja, testículos	Descamación superficial y o rash; pocas venas	Descamación superficial y o rash; pocas venas	Áreas pálidas agrietadas, venas escasas	Agrietamiento profundo, no vasos o venas	Correosa, agrietada, arrugada
Lanugo	Ningún	Ralo	Abundante	Escaso	Áreas "calvas"	Áreas más extensas del cuerpo sin lanugo	**Escala de maduración**
Superficie plantar	Dedo-talón 40-50 mm: -1 <40 mm^2: -2	>50 mm sin surcos	Marcas rojas delicadas	Solo surco transverso anterior		Surcos en la planta entera	
Tejido mamario	Imperceptible	Ligeramente imperceptible	Areola plana, no pezón	Areola punteada, pezón de 1-2 mm	Areola elevada. Pezón de 3-4 mm	Areola llena, pezón de 5-10 mm	
Ojos/oreja	Párpados cerrados, Flojo: -1 Fuerte: -2	Párpados abiertos, oreja plana, permanece doblada	Levemente curvados, oreja blanda, flexión lenta	Bien curvos, orejas se recupera suave y rápido	Formadas y firmes de flexión instantánea	Cartílago grueso, oreja firme	
Genitales masculinos	Escroto plano, suave	Escroto vacío o arrugas escasas	Testículos en canal superior, más arrugas en escroto	Testículos descendidos en parte superior, pocas arrugas	Testículos en bolsa escrotal, pocas arrugas	Testículos péndulos, escroto con arrugas marcadas y profundas	
Genitales femeninos	Clítoris prominente, labios planos	Clítoris prominente, pequeños labios menores	Clítoris prominente, crecimiento de labios menores	Labios menores y mayores de igual tamaño	Labios mayores cubren labios menores	Labios mayores cubren clítoris y labios menores	

Puntos	Semanas
-10	20
-5	22
0	24
5	26
10	28
15	30
20	32
25	34
30	36
35	38
40	40
45	42

Fuente: Ballard JL. New Ballard store. J Pediatr 1991; 119: 417-423

QUEDA PROHIBIDA LA REPRODUCCIÓN TOTAL O PARCIAL DE ESTE LIBRO POR CUALQUIER MEDIO ELECTRÓNICO O MECÁNICO, SIN AUTORIZACIÓN POR ESCRITO DE LA SOCIEDAD MEXICANA DE PEDIATRÍA, A.C.

De acuerdo con las recomendaciones de la Organización Mundial de la Salud, se establece a las 37 semanas de gestación (SDG) como la línea divisoria entre nacimientos de término y de pretérmino. De esta forma se pueden distinguir los siguientes grupos de recién nacidos de acuerdo a la edad gestacional:

- Recién nacido de pretérmino: < 36.6 SDG
- Recién nacido de término: 37 a 41.6 SDG
- Recién nacido de postérmino: > 42 SDG

Calificación de Apgar: Es un método para evaluar la condición clínica de un recién nacido al nacimiento, evaluando los siguientes parámetros clínicos.

Tabla. 6-5. Calificación de Apgar.

Signos	Puntaje		
	0	**1**	**2**
Frecuencia cardiaca	Ausente	<100	>100
Esfuerzo respiratorio	Ausente	Llanto débil	Llanto regular
Irritabilidad refleja	No responde	Gesticula	Estornudo o tos
Tono muscular	Flacidez	Ligera flexión	Flexión generalizada
Coloración	Cianosis o palidez	Acrocianosis	Rosado

PROHIBIDA LA REPRODUCCIÓN TOTAL O PARCIAL DE ESTE
POR CUALQUIER MEDIO ELECTRÓNICO O MECÁNICO, SIN
CIÓN POR ESCRITO DE LA SOCIEDAD MEXICANA DE PEDIATRÍA, A.C.

De acuerdo con las características de presentación se otorga un puntaje, con lo que se puede obtener una calificación entre 0 y 10.

Debe evaluarse al minuto de vida, lo que traduce la condición al nacimiento, y a los 5 minutos, lo que refleja la respuesta del neonato a las maniobras de reanimación. Con base en el puntaje al minuto, se clasifica al recién nacido en 3 grupos (Tabla 6-6).

Tabla 6-6. Clasificación del recién nacido respecto al método Apgar al minuto.

Apgar	Condición clínica
7-10	Vigoroso (condición satisfactoria)
4-6	Depresión leve
≤3	Depresión grave

Valoración de Silverman-Andersen: Es un método utilizado para evaluar el grado de dificultad respiratoria del recién nacido; se toman en cuenta 5 signos, mismos que se pueden valorar desde los primeros minutos de vida.

Tabla 6-7. Valoración de Silverman-Andersen.

Signos	Puntaje		
	0	1	2
Aleteo nasal	Ausente	Discreto	Acentuado
Quejido respiratorio	Ausente	Leve e inconsistente	Acentuado y constante
Retracción xifoides	Ausente	Discreto	Acentuada
Tiros intercostales	Ausente	Discreto	Acentuado
Movimientos toraco-abdominales	Rítmicos e irregulares	Solo abdominales	Disociación toraco-abdominal

PROHIBIDA LA REPRODUCCIÓN TOTAL O PARCIAL DE ESTE
POR CUALQUIER MEDIO ELECTRÓNICO O MECÁNICO, SIN
CIÓN POR ESCRITO DE LA SOCIEDAD MEXICANA DE PEDIATRÍA, A.C.

Es un examen útil para orientar las decisiones de manejo ventilatorio de acuerdo al grado de dificultad respiratoria.

Tabla 6-8. Clasificación del recién nacido respecto al método Silverman-Andersen.

Silverman-Andersen	Dificultad respiratoria
1-2	Leve
3-4	Moderada
>6	Grave

Capítulo 7

Antecedentes Personales No Patológicos: Alimentación

Dr. Yahiel Osorio Alamillo

La evaluación nutricional pediátrica debe formar parte de la historia clínica médica de todo paciente pediátrico que ingrese a un hospital ya que permitirá identificar de manera temprana la presencia o riesgo de desnutrición y obesidad infantil.

La evaluación nutricional, es una evaluación cuantitativa que incluye el método A B C D. Así mismo, una evaluación nutricional pediátrica siempre deberá ir precedida por un tamizaje nutricional pediátrico definido por el hospital (los más frecuentemente utilizados son: STRONG kids, STAMP, Nutri STEP).

Antropometría

La historia clínica pediátrica debe incluir al menos las siguientes mediciones:

- Longitud: menores de 24 meses.
- Talla o estatura: mayores de 24 meses.
- Peso corporal: desde el nacimiento hasta los 18 años.
- Circunferencia cefálica: al menos hasta los 36 meses.
- Peso para la talla.
- Talla para la edad.
- Peso para la edad.
- Índice de masa corporal: en mayores de 2 años.
- Circunferencia media de brazo: niños hepatópatas, con enfermedades renales o postrados que no se puedan pesar por alguna razón. Permite predecir reservas musculares y reservas grasas. Este parámetro no se afecta severamente en pacientes edematizados.
- Pérdida de peso: expresado en porcentaje.

Nota: todos los datos antropométricos se deberán trazar en gráficas de Z scores correspondientes por edad (Fenton para pacientes prematuros, OMS para pacientes de los 0 a 2 años, CDC para pacientes de los 2 años a los 18 años y

QUEDA PROHIBIDA LA REPRODUCCIÓN TOTAL O PARCIAL DE ESTE LIBRO POR CUALQUIER MEDIO ELECTRÓNICO O MECÁNICO, SIN AUTORIZACIÓN POR ESCRITO DE LA SOCIEDAD MEXICANA DE PEDIATRÍA, A.C.

gráficas especiales para pacientes pediátricos con síndromes específicos o para pacientes con parálisis cerebral infantil).

Tabla 7-1. Parámetros antropométricos.

Z score	Talla para la edad	Peso para la edad	Peso para la talla	IMC para edad
>3	Muy alto		Obeso	Obeso
>2			Sobrepeso	Sobrepeso
>1			Posible riesgo de sobrepeso	Posible riesgo de sobrepeso
0 (mediana)				
< -1				
<-2	Talla baja	Desnutrición	Peso bajo	Peso bajo
<-3	Talla baja severa	Desnutrición severa	Peso bajo severo	Peso bajo severo

Tabla tomada de Patrones de Crecimiento del Niño de la Organización Mundial de la Salud, 2008.

QUEDA PROHIBIDA LA REPRODUCCIÓN TOTAL O PARCIAL DE ESTE LIBRO POR CUALQUIER MEDIO ELECTRÓNICO O MECÁNICO, SIN AUTORIZACIÓN POR ESCRITO DE LA SOCIEDAD MEXICANA DE PEDIATRÍA, A.C.

Bioquímicos

Se deberán considerar aquellos importantes según el contexto y padecimiento actual del paciente.

- Proteínas séricas: Albumina, pre-albúmina, transferrina y proteína de unión al retinol (recordar que la albúmina es un parámetro inespecífico y poco sensible ya que su vida media es de 14- 21 días y puede alterarse por estado de hidratación o patologías de base).
- Conteo total de linfocitos: la desnutrición energético-proteica condiciona anormalidades en el sistema inmune. El valor en la biometría hemática más representativo del estado nutricional es el conteo total de linfocitos T
- Perfil de lípidos.
- Pruebas de función hepática. Glucosa sérica
- Niveles séricos de vitaminas (por ejemplo, B12, hierro, folatos)

Clínicos

La exploración física deberá ser enfocada a síntomas gastrointestinales, anemias carenciales y datos clínicos de deficiencias nutrimentales.

- Presencia de edema y grado de edema.
- Datos clínicos de deficiencia de macro- y micronutrimentos: Ejemplos: manchas de Bitot (deficiencia de vitamina A), bocio (deficiencia de yodo).
- Palidez de tegumentos (anemia ferropénica).
- Alteraciones en pelo (deficiencia proteíca, zinc y selenio).
- Estomatitis angular, queilosis y glositis (deficiencia de complejo B).
- Sangrado de encías y datos clínicos de escorbuto (deficiencia de vitamina C).
- Datos clínicos de Beriberi (deficiencia de vitamina B1), hepatomegalia.
- Presencia de disfagia.

Métodos dietéticos de evaluación

Permiten evaluar la calidad y cantidad de ingesta de macro- y micronutrimentos habitual del paciente; así mismo permite identificar factores de riesgo nutricional en el paciente. Incluye: datos de anorexia, duración de comidas o tomas, calidad de comida, uso de suplementos o vitaminas, consumo de bebidas azucaradas.

QUEDA PROHIBIDA LA REPRODUCCIÓN TOTAL O PARCIAL DE ESTE LIBRO POR CUALQUIER MEDIO ELECTRÓNICO O MECÁNICO, SIN AUTORIZACIÓN POR ESCRITO DE LA SOCIEDAD MEXICANA DE PEDIATRÍA, A.C.

Métodos sugeridos

- Recordatorio de 24 horas: se interroga el consumo de las últimas 24 horas de alimentos líquidos y sólidos. Es una manera rápida de evaluar la ingesta; sin embargo, depende de la memoria del cuidador y puede no ser representativa de la ingesta usual del niño.



- Diario de síntomas: permite identificar la sintomatología con relación a los alimentos. Ejemplo, monitoreo de glucosa.

- Frecuencia de consumo: se brinda lista con alimentos y se interroga la cantidad y frecuencia de consumo por día, semana o mes. Ejemplo:

	Desayuno		Comida		Cena		Ejercicio		
	Pre	2H	Pre	2H	Pre	2H	Pre	Durante	Post
1									

Bebidas

Alimento	0	1	2	3	4	5	6	7	8	9
	Nunca	<1 vez al mes	1-3 veces al mes	1 vez a la semana	2-4 veces a la semana	5-6 veces a la semana	1 vez al día	2-3 veces al día	4-5 veces al día	6 veces al día
1 refresco de cola mediano										
1 refresco gaseoso de sabor										
1 refresco dietético										
1 vaso con agua de sabor azucarado										
1 taza de café sin azúcar										
1 taza de café con azúcar										
1 taza de atole sin leche										
1 taza de atole con leche										
1 cerveza										
1 copa de vino de mesa										
1 bebida con ron, brandy o tequila										

SOCIEDAD MEXICANA DE PEDIATRÍA, A.C. LA CIENCIA AL SERVICIO DE LA NIÑEZ Y EL AMOR
QUEDA PROHIBIDA LA REPRODUCCIÓN TOTAL O PARCIAL DE ESTE
OTRO POR CUALQUIER MEDIO ELECTRÓNICO O MECÁNICO, SIN
AUTORIZACIÓN POR ESCRITO DE LA SOCIEDAD MEXICANA DE PEDIATRÍA, A.C.

- Diario de alimentos: el paciente debe registrar todos los alimentos ingeridos en un rango de 1 a 7 días

Interrogatorio por edad

Lactantes	Alimentación complementaria
Edad de inicio de lactancia materna.	Inicio de alimentación complementaria.
Número de tomas al día o a libre demanda	¿Con qué grupo inició alimentos complementarios?
Suplementación con vitamina D	¿Cuántas veces come al día? ¿Qué porciones?
En caso de tomar fórmula: ¿Qué tipo de fórmula? • fórmula de inicio. (0-6 meses) • fórmula de seguimiento (6-12 meses) • fórmula de crecimiento (> 12 meses) • fórmula para prematuros • fórmula hidrolizada extensa • fórmula hidrolizada parcial • fórmula aminoacídica ¿Cómo la prepara? ¿Cuántas tomas consume y cada cuánto? ¿Qué volumen tiene cada toma?	¿Qué líquidos consume y que cantidad? ¿Qué textura come? • Papillas • Machacados • Picados finos • Trozos. ¿Utiliza vaso entrenador o mamila?

Pre-escolares	Escolares y adolescentes
¿Consume dulces? ¿Número de tiempos de comida al día? ¿Consume refrescos? ¿Consume los 5 grupos de alimentos? ¿Cuánta agua natural consume al día?	¿Realiza ejercicio? ¿Número de veces a la semana que consume refrescos o bebidas deportivas? ¿Número de veces a la semana que consume empanizados o fritos? ¿Aumento acelerado de peso o perímetro abdominal en último año?

PARCIAL DE ESTE LIBRO POR CUALQUIER MEDIO ELECTRÓNICO O MECÁNICO, SIN AUTORIZACIÓN POR ESCRITO DE LA SOCIEDAD MEXICANA DE PEDIATRÍA, A.C.

Capítulo 8

Antecedentes Personales No Patológicos: Evaluación del Desarrollo

Dra. Claudia Alejandra Sainos Ramírez

El desarrollo psicomotor o neurodesarrollo, es un proceso en el cual se incrementan y perfeccionan las capacidades motrices, cognitivas y psicosociales que tiene lugar en el niño durante sus primeros años de vida. Por tanto, uno de los puntos importantes que el médico debe abordar en todo paciente pediátrico durante la anamnesis en la historia clínica independientemente del padecimiento actual, es el neurodesarrollo.

Al conocer las pautas madurativas del niño, podemos detectar problemas del desarrollo de manera precoz e intervenir tempranamente, de ahí la importancia de conocer los hitos evolutivos a diferentes edades que indican un desarrollo saludable.

Al realizar el interrogatorio a los padres es importante poner atención a los detalles, ser empático, tratar de llevar un orden en las preguntas y tomar en cuenta las preocupaciones que estos puedan tener sobre el neurodesarrollo de sus hijos.

QUEDA PROHIBIDA LA REPRODUCCIÓN TOTAL O PARCIAL DE ESTE LIBRO POR CUALQUIER MEDIO ELECTRÓNICO O MECÁNICO, SIN AUTORIZACIÓN POR ESCRITO DE LA SOCIEDAD MEXICANA DE PEDIATRÍA, A.C.

Se debe interrogar el desarrollo motor grueso, motor fino, lenguaje, cognición y desarrollo afectivo y social.

Para fines didácticos:

Durante el primer año de vida, se diagnostican la mayoría de los trastornos más graves del desarrollo, principalmente déficit motor o sensorial.

En el segundo año de vida, pueden detectarse formas moderadas o leves de los trastornos anteriores, así como los correspondientes al trastorno del espectro autista.

Entre los dos y cinco años de edad, se manifiestan los trastornos y retrasos del lenguaje, trastornos motrices menores y de conducta.

A partir de los seis años, se detectan en las escuelas dificultades de aprendizaje, déficits sensoriales, en la lectura – escritura, atención e inquietud motriz.

A continuación, se presentan algunas tablas con los principales hitos del desarrollo durante los primeros ocho años de vida:

Tabla 8-1. Pautas madurativas durante los primeros cuatro años de vida.

Pauta madurativa	Media	Margen de normalidad
Sonrisa social	4 a 6 semanas	1 a 8 semanas
Seguimiento ocular	4 a 6 semanas	1 a 8 semanas
Sostén cefálico	3 meses	2 a 4 meses
Acercamiento/prensión de objetos	5 meses	4 a 6 meses
Sedestación con apoyo	6 meses	5 a 7 meses
Posición de pie sin ayuda	8 meses	7 a 9 meses
Caminar sin ayuda	12 meses	11 a 13 meses
Palabras referenciales	12 meses	8 a 18 meses
Frases o expresiones de 2 a 3 palabras	21 a 24 meses	10 a 36 meses
Control de esfínteres durante el día	2 años	16 a 48 meses
Control de esfínteres durante la noche	3 a 4 años	18 a 72 meses

QUEDA PROHIBIDA LA REPRODUCCIÓN TOTAL O PARCIAL DE ESTE LIBRO POR CUALQUIER MEDIO ELECTRÓNICO O MECÁNICO, SIN AUTORIZACIÓN POR ESCRITO DE LA SOCIEDAD MEXICANA DE PEDIATRÍA, A.C.

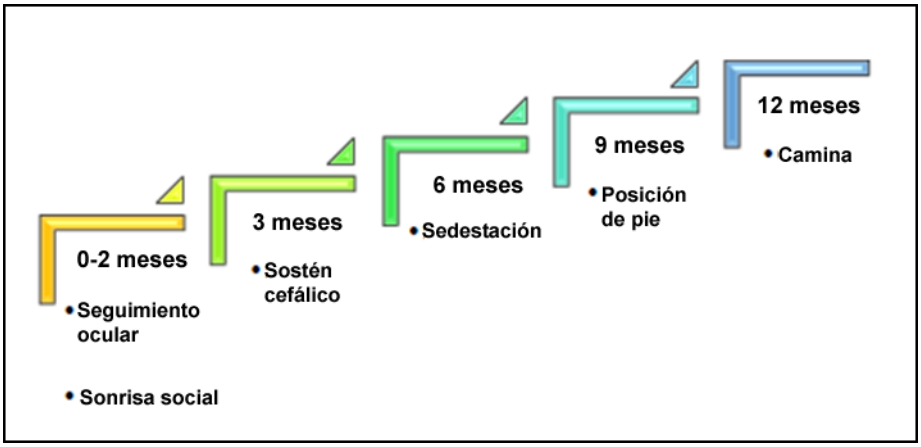

Figura 8-1. Regla de los tres. Interrogatorio sintetizado del desarrollo psicomotor en el primer año de vida.

Tabla 8-2. Pautas madurativas durante los primeros ocho años de vida.

Hito del desarrollo	De 0 a 6 meses	De 6 a 12 meses	De 12 a 24 meses	De 2 a 4 años	De 4 a 6 años	De 6 a 8 años
Desarrollo motor	Levanta la cabeza. Se prepara para el gateo.	Gateo. Se pone de pie y da algunos pasos.	Camina y aprende a subir escalones.	Aprende a montar en triciclo o bicicleta.	Salta, trepa con facilidad y le gusta bailar.	Muestra movimientos perfectos y adquiere otras habilidades motoras.
Desarrollo cognitivo	Atiende a estímulos visuales y sonoros.	Tiene un juguete favorito Aumenta su independencia y curiosidad.	Muestra más interés por libros y juguetes.	Presta interés en dibujar.	Gana autonomía, perfecciona sus dibujos y se viste solo.	Sustenta sus ideas en la realidad y ya no confunde la fantasía con la realidad.
Desarrollo del lenguaje y comunicación	Se comunica con llanto o sonrisas. Balbuceo.	Dice sus primeras palabras.	Empieza a unir palabras pero se equivoca con frecuencia.	Puede tener problemas con algún fonema o tartamudea.	Es capaz de expresar emociones y sentimientos.	Expresa con facilidad sus deseos y pensamientos Construye frases gramaticales.
Desarrollo personal y social	Depende de los padres y cuidadores.	Muestra interés por los grupos.	Va perdiendo el apego con sus padres y busca jugar con niños.	Etapa del ¿Por qué? y los berrinches.	Disfruta los juegos en grupo.	Es consciente de sus emociones y es capaz de mostrarlas u ocultarlas. Muestra empatía Sus sentimientos son más duraderos.

QUEDA PROHIBIDA LA REPRODUCCIÓN TOTAL O PARCIAL DE ESTE LIBRO POR CUALQUIER MEDIO ELECTRÓNICO O MECÁNICO, SIN AUTORIZACIÓN POR ESCRITO DE LA SOCIEDAD MEXICANA DE PEDIATRÍA, A.C.

Capítulo 9

Antecedentes Personales No Patológicos: Vacunación

Dra. María del Carmen Espinosa Sotero
Dra. Cynthia Arely Juárez Jaramillo

La inmunidad es la capacidad del cuerpo humano para defenderse de agentes invasores específicos como virus, bacterias y tejidos extraños. Los antígenos son las sustancias que el organismo reconoce como extrañas y que provocan respuestas inmunitarias.

El término inmunización es más amplio que el de vacunación y hace referencia al proceso de inducción o provisión de inmunidad artificial a un individuo sano susceptible mediante la administración de un producto inmunobiológico. Existen dos tipos de inmunización: *activa* (vacunación) y *pasiva* (suero o inmuno-globulinas).

México tiene uno de los esquemas de vacunación más completos en América Latina. El éxito de la vacunación en nuestro país es innegable ya que se ha logrado la erradicación de la viruela y la poliomielitis, la eliminación del sarampión, rubéola y el síndrome de rubéola congénita, así como el control de otras enfermedades.

QUEDA PROHIBIDA LA REPRODUCCIÓN TOTAL O PARCIAL DE ESTE LIBRO POR CUALQUIER MEDIO ELECTRÓNICO O MECÁNICO, SIN AUTORIZACIÓN POR ESCRITO DE LA SOCIEDAD MEXICANA DE PEDIATRÍA, A.C.

Doscientos once años han pasado desde el inicio de la vacunación en México con la llegada del Dr. Francisco Javier Balmis y la variolización en 1804.

El 1973 se crea el Programa Nacional de Inmunizaciones, con el que se organiza la vacunación masiva y se inicia la aplicación simultánea de 5 vacunas contra 7 enfermedades (BCG, Sabin, DPT, antisarampión y toxoide tetánico).

En 1978 se crea por decreto presidencial la Cartilla Nacional de Vacunación, la cual ha tenido varios cambios hasta la fecha. El estudiante de medicina necesita conocer cuándo se fueron introduciendo las diferentes vacunas de nuestra Cartilla Nacional para poder interrogar, de acuerdo con la edad del niño, con cuáles debe contar. A continuación se detallan los años en las que se introdujeron las vacunas. (Tabla 9-1)

Tabla 9-1. Cambios importantes en la vacunación en México.

Vacuna	Año que se introdujo
Tos ferina y difteria	1948
BCG	1951
DPT	1955
Polio Salk (IPV)	1956
Polio Sabin (OPV)	1962
Anti-sarampión	1970
BCG, Sabin, DPT, Anti-sarampión, Toxoide tetánico	1973
Tétanos, difteria (Td)	1997
Sustitución de la vacuna anti-sarampión por triple viral o SRP.	1998
Pentavalente de células completas (DPT+HB+Hib).	1999
Doble viral SR (adolescentes y adultos).	2000
Influenza (6 a 23 meses y adultos >65 años).	2004
Neumocócica conjugada heptavalente (2 a 23 meses en municipios de alto riesgo).	2006
Vacunación universal contra rotavirus. Sustitución de pentavalente de células enteras por pentavalente acelular.	2007
Vacunación universal con vacuna neumocócica conjugada heptavalente. En <1 año. SR en población de 19 a 29 años, para la eliminación de rubéola congénita. Inicia vacuna VPH en adolescentes de 12 a 16 años en municipios de alto riesgo. Se recomienda vacuna de hepatitis A y varicela en población de alto riesgo.	2008
Se aprueba refuerzo a los 12 meses de vacuna neumocócica conjugada heptavalente. Se modifica la edad de aplicación de vacuna de VPH a niñas de 9 a 12 años en municipios de alto riesgo. Se recomienda en trabajador de salud (Influenza, hepatitis B, SR, Td y varicela). Se inicia vacuna influenza H1N1. Se aprueba vacuna VPH (3 dosis)	2009
Se amplía vacuna de influenza (6 a 59 meses) Se cambia vacuna neumocócica conjugada heptavalente por 13 valente.	2010
Campaña se seguimiento con SR vacunando a los niños de 1 a 4 años.	2011
Se universaliza aplicación de vacuna VPH en niñas de 5to grado y 11 años no escolarizadas.	2012

AMOR Y CIENCIA AL SERVICIO DE LA NIÑEZ · SOCIEDAD MEXICANA DE PEDIATRÍA, A.C.
QUEDA PROHIBIDA LA REPRODUCCIÓN TOTAL O PARCIAL DE ESTE LIBRO POR CUALQUIER MEDIO ELECTRÓNICO O MECÁNICO, SIN AUTORIZACIÓN POR ESCRITO DE LA SOCIEDAD MEXICANA DE PEDIATRÍA, A.C.

Se aprueba vacuna de Hepatitis A en menores de 1 año en guarderías y estancias infantiles con esquema de 1 dosis.	2013
Se aprueba esquema de vacunación con dos dosis de VPH (0-6 meses).	2014
Se cambia a vacuna hexavalente acelular (incluye hepatitis B) por pentavalente acelular solo en SSA; ISSSTE e IMSS continúan con pentavalente Hepatitis B	2018

Para poder interrogar de manera adecuada el cuadro de inmunizaciones es necesario conocer los cambios que ha tenido la Cartilla Nacional de Vacunación. A continuación, se resumen los cambios del Esquema Universal en México. (Tabla 9-2).

Tabla 9-2. Vacunas incluidas por año en México para menores de 12 años.

1999-2003	2004-2005	2006	2007	2008
BCG	BCG	BCG	BCG	BCG
Antipolio Sabin	Antipolio Sabin	Antipolio Sabin	Antipolio Sabin	Antipolio Sabin
DPT+HB+Hib	DPT+HB+Hib	DPT+HB+Hib	DPT+HB+Hib	DPT+HB+Hib
			Hepatitis B	Hepatitis B
SRP	SRP	SRP	SRP	SRP
DPT	DPT	DPT	DPT	DPT
	Influenza	Influenza	Influenza	Influenza
		Rotavirus (Rotarix)	Rotavirus (Rotarix)	Rotavirus (Rotarix)
		Neumocócica heptavalente	Neumocócica heptavalente	Neumocócica heptavalente
				VPH (adoles-centes de 12 a 16 años

QUEDA PROHIBIDA LA REPRODUCCIÓN TOTAL O PARCIAL DE ESTE LIBRO POR CUALQUIER MEDIO ELECTRÓNICO O MECÁNICO, SIN AUTORIZACIÓN POR ESCRITO DE LA ASOCIACIÓN MEXICANA DE PEDIATRÍA, A.C.

Tabla 9-2. Vacunas incluidas por año en México para menores de 12 años.

Continúa.

2009-2010	2011	2012	2013	2014-2016	2017
BCG	BCG	BCG	BCG	BCG	BCG
Anti-polio Sabin	Anti-polio Sabin	Anti-polio Sabin	Anti-polio Sabin	Anti-polio Sabin	Anti-polio Sabin
DPT+VIP+ Hib	DPT+VIP+ Hib	DPT+VIP+ Hib	DPT+VIP+ Hib	DPT+VIP+ Hib	DPT+VIP+Hib, en IMSS e ISSSTE
Hepatitis B	Hepatitis B	Hepatitis B	Hepatitis B	Hepatitis B	Hepatitis B
SRP	SRP	SRP	SRP	SRP	SRP
DPT	DPT	DPT	DPT	DPT	DPT
Influenza	Influenza	Influenza	Influenza	Influenza	Influenza
Rotavirus (Rotarix)	Rotavirus (Rotarix)	Rotavirus (Rotarix)	Rotavirus (Rotarix)	Rotavirus (Rotarix)	Rotavirus (Rotarix)
Neumocócica 13 valente	Neumocócica 13 valente	Neumocócica 13 valente	Neumocócica 13 valente	Neumocócica 13 valente	Neumocócica 13 valente
VPH	VPH	VPH	VPH	VPH	VPH
					DPT+HB+VIP+ Hib. En SSA

BCG. Vacuna contra tuberculosis
Sabin. Vacuna antipoliomielítica tipo Sabin. Vía oral.
DPT. Vacuna celular contra difteria, tosferina y tétanos.
HB. Vacuna de Hepatitis B.
VIP. Vacuna antipoliomielítica tipo Salk. Intramuscular.
Hib. Vacuna contra Haemophilus influenzae tipo b.
SRP. Vacuna triple viral, sarampión, rubéola y paperas.
Rotarix. Vacuna contra rotavirus monovalente (2 dosis a los 2 y 4 meses)
Rotatec. Vacuna contra rotavirus pentavalente (3 dosis a los 2, 4 y 6 meses)
VPH. Vacuna contra Virus del papiloma humano. Cervarix de 2 serotipos: 16 y 18.

SOCIEDAD MEXICANA DE PEDIATRÍA
QUEDA PROHIBIDA LA REPRODUCCIÓN TOTAL O PARCIAL DE ESTE LIBRO POR CUALQUIER MEDIO ELECTRÓNICO O MECÁNICO, SIN AUTORIZACIÓN POR ESCRITO DE LA SOCIEDAD MEXICANA DE PEDIATRÍA, A.C.

Vacunas

Son preparaciones biológicas destinadas a generar inmunidad contra una enfermedad específica, para eliminar, prevenir o controlar padecimientos.

El propósito de las vacunas en inducir una memoria inmunológica similar en magnitud y duración a la enfermedad adquirida en forma natural, mediante la producción de anticuerpos neutralizantes que limiten e impidan infecciones específicas.

Existen 3 tipos de vacunas:

1) ***Vacunas vivas atenuadas***. Son derivadas de virus o bacterias vivas causantes de una enfermedad, las cuales se atenúan o debilitan mediante el pase por diferentes cultivos celulares con lo que se logra disminuir su virulencia. Los microorganismos crecen en la persona vacunada sin generar enfermedad o sólo provocarán una infección subclínica con manifestaciones leves. Existe reproducción o replicación de microorganismos vacunales cuya misión es sensibilizar, activar o reactivar el sistema inmune. Producen una respuesta virtualmente idéntica a la producida por la infección natural. Por lo general proporcionan inmunidad de por vida.

2) ***Vacunas inactivadas***. Se producen por medio de cultivos de virus o bacterias, luego son inactivados con calor o sustancias químicas. Los microorganismos no están vivos por lo que no proliferan en la persona vacunada y, por tanto, no es posible que causen enfermedad. Requieren de dosis múltiples para alcanzar una protección completa. La protección que confiere este tipo de vacunas tiende a disminuir con el tiempo, por lo que es necesario aplicar dosis de refuerzo para mantener la inmunidad.

3) ***Vacunas fraccionadas***. Las vacunas fraccionadas se producen sólo con una parte de una célula basada en proteínas o polisacáridos. Las que son basadas en polisacáridos están formadas por largas cadenas de moléculas de carbohidratos obtenidas de la cápsula de superficie de la bacteria por lo que es imposible que produzcan enfermedad. Las vacunas recombinantes se producen insertando material genético de un organismo causante de una enfermedad dentro de células inocuas que replican las proteínas del organismo causante de la enfermedad. Las proteínas son luego purificadas y usadas como vacunas. Los toxoides se obtienen al modificar mediante procedimientos físicos o químicos una toxina para que pierda su efecto tóxico pero que conserve su inmunogenicidad.

En la Tabla 9-3, se presentan los diferentes tipos de vacunas.

QUEDA PROHIBIDA LA REPRODUCCIÓN TOTAL O PARCIAL DE ESTE LIBRO POR CUALQUIER MEDIO ELECTRÓNICO O MECÁNICO, SIN AUTORIZACIÓN POR ESCRITO DE LA SOCIEDAD MEXICANA DE PEDIATRÍA, A.C.

Tabla 9-3. Tipos de vacunas bacterianas y virales.

Bacterianas		
	Vivas atenuadas	**Inactivadas**
Células enteras	BCG Anti-tifoídica oral	Antipertusis de células enteras (Pw) Anticolérica parenteral Anticolérica oral
Toxoides		Antitetánica Antidiftérica
Polisacáridos capsulares		Antimeningocócica A-C Antineumocócica 23 serotipos
Polisacáridos capsulares conjugadas		Anti-*Haemophilus influenzae* tipo b Antimengocócica C Antineumocócica conjugada
Acelulares		Antipertusis acellular (Pa)
Virales		
	Vivas atenuadas	**Inactivadas**
Virus enteros	Anti-sarampión, anti-rubeola, Sabin, anti-parotiditis, anti-varicela, anti-fiebre amarilla, anti-rotavirus y anti-dengue	Anti-influenza, Salk, anti-rábica, Anti-hepatitis A, anti-encefalitis centroeuropea, anti-encefalitis japonesa
Subunidaddes (recombinantes)		Anti-influenza, anti-hepatitis B y VPH.

QUEDA PROHIBIDA LA REPRODUCCIÓN TOTAL O PARCIAL DE ESTE LIBRO POR CUALQUIER MEDIO ELECTRÓNICO O MECÁNICO, SIN AUTORIZACIÓN POR ESCRITO DE LA SOCIEDAD MEXICANA DE PEDIATRÍA, A.C.

Capítulo 10

Antecedentes Personales Patológicos

Dra. Rosa Martha Espinosa Elizondo

J. Renau e I. Pérez-Salinas, afirman que la historia clínica debe contener suficiente información para identificar al paciente, justificar el diagnóstico y tratamiento, y documentar los resultados de la asistencia. Un antecedente personal patológico (APP), no es otra cosa que las enfermedades que presentó o presenta actualmente un paciente. Es en este contexto que resulta imprescindible que el médico tenga un entrenamiento adecuado sobre la anamnesis que le facilite realizar un diagnóstico certero y brindar un tratamiento adecuado y oportuno. En la práctica médica es posible que el paciente no narre cosas sino se le han preguntado y queden por fuera diagnósticos importantes, creándose un sub-registro de diagnósticos y, por tanto, una demora en los tratamientos, que muchas veces pudo haberse evitado.

En la evaluación de un paciente a través de los APP, se interroga sobre las enfermedades que pudo haber padecido el paciente desde el nacimiento, previas a la enfermedad por la que consulta; de preferencia que tengan alguna posible relación con el padecimiento actual.

QUEDA PROHIBIDA LA REPRODUCCIÓN TOTAL O PARCIAL DE ESTE LIBRO POR CUALQUIER MEDIO ELECTRÓNICO O MECÁNICO, SIN AUTORIZACIÓN POR ESCRITO DE LA SOCIEDAD MEXICANA DE PEDIATRÍA, A.C.

Al respecto, el interrogatorio debe ser efectuado en forma lógica, no tiene sentido indagar a un paciente de 85 años que concurre por dolores articulares si tuvo o no varicela en la infancia; hecho que puede ser de mucha importancia en caso de que sea un niño el que consulta. En pediatría no se puede dejar a un lado ningún tipo de pregunta, no se deben de dar por entendido o considerarlas como obvias.

Hay que recordar que hay enfermedades que

1) Dejan:
    a. Inmunidad (permanente o transitoria)
    b. Secuelas
2) Pueden repetirse o facilitar la aparición de otras.

Es bueno que el registro se realice siguiendo un orden:

1) Cronológico
2) Por tipo de patología: clínicas o quirúrgicas.

El interrogatorio es dirigido en relación con:

- Edad al momento del padecimiento.
- Tipo de padecimiento.
- Evolución.
- Tratamiento sobre todo si tuvieron una duración mayor a 4 semanas.
- Complicaciones.

Los aspectos mínimos a interrogar son:

- **Infectocontagiosos:**
  Bacterias, virus, parásitos, micológicas.
- **Enfermedades exantemáticas:**
  Varicela, rubeola, sarampión, escarlatina, exantema súbito, enfermedad mano pie boca, etcétera.
- **Enfermedades crónico-degenerativas:**
  Obesidad, diabetes, lupus, artritis, etcétera.
- **Intoxicaciones:**
  Metales, medicamentos, alimentos, etcétera.
- **Alérgicos:**
  Medicamentos, alimentos, animales, polvos, etcétera.
- **Quirúrgicos:**
  Tipo de operación, fecha, presencia o no de complicaciones, resultados.
- **Traumáticos:**
  Articulares, esguinces, luxaciones y fracturas óseas, cualquier agresión que sufra el organismo a consecuencia de la acción de agentes físicos o mecánicos; pueden ser: articulares como los esguinces, luxaciones; óseos como las fracturas: de cráneo, cara o columna.
- **Transfusionales:**
  Especificar fecha, tipo de componente, cantidad, motivo y si se presentó alguna reacción adversa.
- **Convulsivos:**
  Diagnóstico definitivo, tratamiento, evolución
- **Adicciones:**
  Tabaquismo, alcoholismo, drogas, etcétera.

QUEDA PROHIBIDA LA REPRODUCCIÓN TOTAL O PARCIAL DE ESTE LIBRO, POR CUALQUIER MEDIO ELECTRÓNICO O MECÁNICO, SIN AUTORIZACIÓN POR ESCRITO DE LA SOCIEDAD MEXICANA DE PEDIATRÍA, A.C.

- **Hospitalizaciones previas:**
  Preguntar al paciente la fecha y motivo de su ingreso, si se resolvió su problema o sufrió recaídas.

Ejemplo: A los 3 años, varicela que cursó con neumonía, ameritó hospitalización 2 semanas, posteriormente evolución satisfactoria.

Dentro de los APP se deben interrogar información patológica ginecológica y andrológica, generales y específicos:

- Generales:
  - Inicio de vida sexual.
  - Método de planificación familiar.
  - Orientación sexual.
  - Relaciones sexuales de alto riesgo.
  - Alteraciones de la libido.
  - Enfermedades de transmisión sexual.
- Andrológicos específicos:
  - Priapismo.
  - Alteraciones de la erección y/o eyaculación.
  - Secreción uretral, dolor testicular.
  - Alteraciones escrotales.
  - Enfermedades de transmisión sexual.
- Ginecoobstétricos específicos:
  - Menarca.
  - Telarca.
  - Pubarca.
  - Fecha de última menstruación.
  - Ritmo de menstruación.
  - Dismenorreas.
  - Gestas: Parto /Cesáreas.
  - Abortos.

QUEDA PROHIBIDA LA REPRODUCCIÓN TOTAL O PARCIAL DE ESTE LIBRO POR CUALQUIER MEDIO ELECTRÓNICO O MECÁNICO, SIN AUTORIZACIÓN POR ESCRITO DE LA SOCIEDAD MEXICANA DE PEDIATRÍA, A.C.

Capítulo 11

Padecimiento Actual

Dra. Beatriz Cortés Herrera

Es el principal componente del interrogatorio, el cual es una síntesis estructurada que describe el(los) principal(es) síntoma(s) del motivo de consulta. Se llevará a cabo a través del método indirecto; sin embargo, en niños que ya hablan deberá ser siempre mixto, las preguntas serán metódicas, pero siempre lógicas y dirigidas a la madre, padre o cuidador del menor.

Durante el interrogatorio, en virtud de que la madre sufre al ver enfermo a su hijo, será necesario dedicarle algunas frases de alivio y compresión para calmar su inestabilidad emocional, así como el vocabulario de la conversación deberá incluir frases de cariño con la finalidad de tener la mayor información posible y veracidad de la misma.

El padecimiento actual se inicia con preguntas abiertas, que inviten al niño o sus padres a relatar síntomas o problemas identificados por ellos, posteriormente se realizarán preguntas cerradas o dirigidas a cada uno de los síntomas, en general se divide principalmente en:

QUEDA PROHIBIDA LA REPRODUCCIÓN TOTAL O PARCIAL DE ESTE LIBRO POR CUALQUIER MEDIO ELECTRÓNICO O MECÁNICO, SIN AUTORIZACIÓN POR ESCRITO DE LA SOCIEDAD MEXICANA DE PEDIATRÍA, A.C.

Inicio

En esta etapa se recabará el principal síntoma que aqueja al paciente así como los síntomas acompañantes desde el inicio de la enfermedad.

¿Por qué lo trae al médico? ¿Cuál es su motivo de consulta? ¿Qué le paso? ¿Qué le preocupa? ¿Desde cuándo lo nota enfermo? ¿Antes del día, mes o año (fecha proporcionada por la madre) su niño estaba completamente sano?

Evolución

Se realizará la semiología de manera cronológica de cada uno de los síntomas referidos por el niño y/o la madre al inicio de la anamnesis. Para ejemplificar este apartado, tomaremos como ejemplo el dolor:

Duración

¿Cuántas horas, días, semanas ha estado con dolor?

Localización

¿En qué lugar le duele? ¿Es el único lugar donde lo presenta? ¿Ha cambiado de lugar? ¿Ha migrado hacia otro lado?

Intensidad

¿Qué tan fuerte es el dolor? En caso del dolor se pueden utilizar escalas adaptadas para los niños.

Tipo

¿Cómo es el dolor?

Frecuencia

¿Es diario, semanal el dolor? ¿Cuántas veces al día lo presenta? ¿Predomina el dolor por la mañana, tarde o noche?

QUEDA PROHIBIDA LA REPRODUCCIÓN TOTAL O PARCIAL DE ESTE LIBRO, POR CUALQUIER MEDIO ELECTRÓNICO O MECÁNICO, SIN AUTORIZACIÓN DE LA SOCIEDAD MEXICANA DE PEDIATRÍA, A.C.

Repercusión funcional

¿El dolor le incapacita para la deambulación? ¿Ha dejado de ir a la escuela por el dolor?

Mejoría o empeoramiento

¿El dolor ha aumentado en intensidad? ¿Ha mejorado el dolor? ¿Ha desaparecido el dolor?

Factores exacerbantes o atenuantes

¿Con qué aumenta o disminuye el dolor? ¿Al adoptar una posición o consumir algún alimento mejora o empeora el dolor?

Medicamentos utilizados y respuesta

¿Qué medicamentos fueron prescritos, cuánto tiempo, dosis? ¿Respuesta a los medicamentos, mejoría, igual o empeoró el dolor?

Estado actual

Se describirá la semiología de los síntomas que presenta en el momento de la consulta. ¿El día de hoy qué síntomas presenta? ¿Duración y características de los síntomas actuales?

Tribuna libre

Parte del interrogatorio en donde a los padres y/o cuidadores del menor se les permite que mencionen los factores externos (familiares, ambientales, personales, escolares), que pudieran estar relacionados con la enfermedad del niño. ¿A qué le atribuye usted la enfermedad de su niño?

Al tener todos los síntomas con la semiología correspondiente, será plasmado como narrativa de orden cronológico desde el primer síntoma hasta el último, cada uno con semiología y evolución. La finalidad de esta anamnesis próxima es la recopilación de datos referidos por la madre y/o niño, para llegar a un correcto diagnóstico y tratamiento, aunado a la anamnesis remota (antecedentes clínicos) y revisión por sistemas.

QUEDA PROHIBIDA LA REPRODUCCIÓN TOTAL O PARCIAL DE ESTE LIBRO POR CUALQUIER MEDIO ELECTRÓNICO O MECÁNICO, SIN AUTORIZACIÓN POR ESCRITO DE LA SOCIEDAD MEXICANA DE PEDIATRÍA, A.C.

Capítulo 12

Signos Vitales

Dra. Minerva Parra Ortiz

Los signos vitales (SV) son valores medibles de forma cuantitativa que representan una manifestación física de la adecuada función de la circulación, respiración, metabolismo y funciones neurológicas. Permiten al clínico evaluar su integridad mediante valores numéricos de forma fácil durante el inicio de la exploración física y a través de un equipo relativamente simple.

Los principales signos vitales son: frecuencia cardiaca, frecuencia respiratoria, presión arterial y recientemente se ha dado mayor importancia e incluido la pulsioximetría. Apoyados en las nuevas tecnologías, se detectan fácilmente las alteraciones en los SV que demandan del médico intervenciones propias y oportunas.

Los valores considerados como normales varían según la edad, talla y sexo, condición física e incluso patología de base; por tanto, es necesario que los médicos revisen acuciosamente estas medidas e individualicen.

QUEDA PROHIBIDA LA REPRODUCCIÓN TOTAL O PARCIAL DE ESTE LIBRO, POR CUALQUIER MEDIO ELECTRÓNICO O MECÁNICO, SIN AUTORIZACIÓN POR ESCRITO DE LA SOCIEDAD MEXICANA DE PEDIATRÍA, A.C.

Se recomienda la evaluación de los signos vitales al inicio de la exploración física, previo a someter a diversos procedimientos y/o exploraciones. Esto apoya en la evaluación rápida para selección de ingreso por triage y evita que el paciente sea evaluado con estrés.

Se desarrollan los cambios fisiológicos y en relación con las diferentes edades, de manifestaciones como la presión arterial, pulso arterial o frecuencia cardíaca, frecuencia respiratoria, temperatura.

Frecuencia respiratoria

Inicia su control autónomo desde el SNC a través del control respiratorio con múltiples señales que van vía sensores, controladores y efectores (músculos respiratorios). Es la única función que exige que los músculos esqueléticos se contraigan ininterrumpidamente durante toda la vida del ser humano.

Tabla 12-1. Frecuencia respiratoria.

Grupo	Edad	Respiraciones por minuto
Lactante	< 1 año	30-53
Niño	1 – 2 años	22-37
Preescolar	3-5 años	20-28
Escolar	6-9 años	18-25
Adolescente	12-15 años	12-20

2016 American Heart Association.

La función principal vital del sistema respiratorio es mantener las presiones normales de O_2 y CO_2 junto con la concentración de iones H^+.

Esta importante función reguladora constituye la acción homeostática del sistema respiratorio y se consigue cuando se ajusta la ventilación pulmonar a las necesidades metabólicas de consumo de O_2 y producción de CO_2 del organismo.

A pesar de las amplias variaciones en los requerimientos de captación de O_2 y eliminación de CO_2, la PO_2 y la PCO_2 arteriales se mantienen en márgenes muy estrechos debido a la existencia de una regulación compleja de la ventilación mediante una jerarquía de sistemas de control.

Existe un generador central del ritmo respiratorio que funciona automáticamente por una doble excitación (nerviosa y química); todo ello regulado por los centros superiores corticales, cuya actividad depende de: pH de la sangre, cantidad de O_2 y CO_2 que recibe, excitabilidad y metabolismo de dicho centro, reflejo de Hering-Breuer y otros reflejos pulmonares y musculares.

QUEDA PROHIBIDA LA REPRODUCCIÓN TOTAL O PARCIAL DE ESTE LIBRO POR CUALQUIER MEDIO ELECTRÓNICO O MECÁNICO, SIN AUTORIZACIÓN POR ESCRITO DE LA SOCIEDAD MEXICANA DE PEDIATRÍA, A.C.

Taquipnea: Es una frecuencia respiratoria más rápida que la normal para la edad. Es, por lo general, el primer signo de dificultad respiratoria en lactantes. La taquipnea también puede ser una respuesta fisiológica al estrés. El término "*taquipnea sin esfuerzo*" (sin dificultad para respirar) hace referencia a una situación generada como consecuencia de un intento de mantener el pH sanguíneo en límites de normalidad, con el finde barrer dióxido de carbono por hiperventilación, y suele deberse a afecciones no pulmonares como fiebre alta, dolor, acidosis metabólica leve asociada a deshidratación y sepsis de origen no pulmonar.

Apnea: Todo episodio de ausencia de flujo respiratorio de duración superior a 20 segundos, independientemente de la repercusión clínica que presente, y también

los episodios de ausencia de flujo en la vía aérea de menor duración que se acompañan de repercusión cardiocirculatoria (bradicardia y/o hipoxemia).

Disnea: Es una sensación subjetiva de dificultad en la respiración, que engloba sensaciones cualitativamente diferentes y de intensidad variable. Su origen es multifactorial, pudiendo intervenir factores fisiológicos, psíquicos, sociales y medioambientales del sujeto. La disnea aguda se define como inicio de los síntomas en horas a días y la disnea crónica se presenta con síntomas de más de 3 semanas de evolución.

Ortopnea: Es un tipo de disnea que ocurre en posición supina, se acompaña de tos nocturna y puede ser una manifestación tardía de cardiopatías como es la insuficiencia cardiaca.

Respiración de Kussmaul: Es una forma de hiperventilación acentuada que se da en pacientes con acidosis metabólica (ejemplos: cetoacidosis diabética, insuficiencia renal crónica descompensada).

Respiración de Cheyne-Stokes: Se caracteriza porque después de apneas de 20 a 30 segundos de duración, la amplitud de la respiración va aumentando progresivamente y, después de llegar a un máximo, disminuye hasta llegar a un nuevo período de apnea. Esta secuencia se repite sucesivamente. Se observa en insuficiencia cardiaca y algunas lesiones del sistema nervioso central.

Respiración de Biot: Respiración que mantiene alguna ritmicidad, pero interrumpida por períodos de apnea. Cuando la alteración es más extrema, comprometiendo la ritmicidad y la amplitud, se llama respiración atáxica. Ambas formas se observan en lesiones graves del sistema nervioso central.

QUEDA PROHIBIDA LA REPRODUCCIÓN TOTAL O PARCIAL DE ESTE LIBRO POR CUALQUIER MEDIO ELECTRÓNICO O MECÁNICO, SIN AUTORIZACIÓN POR ESCRITO DE LA SOCIEDAD MEXICANA DE PEDIATRÍA, A.C.

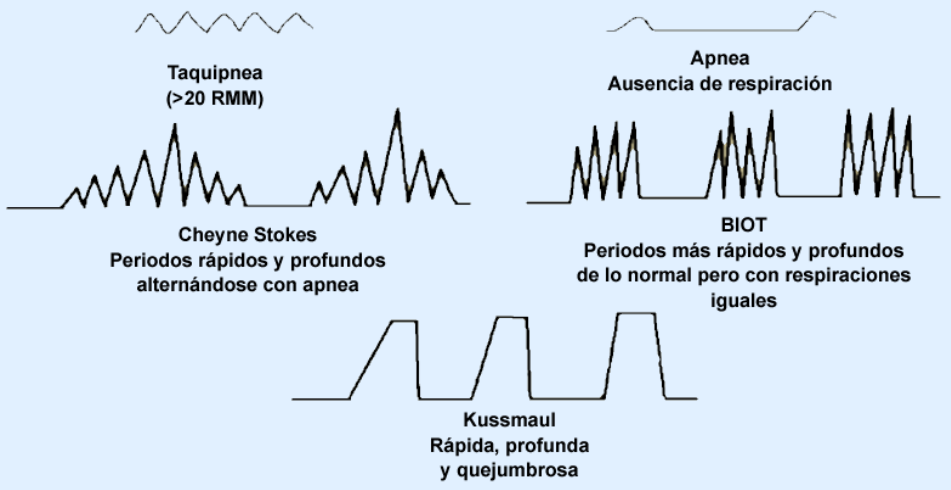

Figura 12-1. Patrones respiratorios anormales.

Frecuencia cardiaca

El número de veces que late el corazón por unidad de tiempo. Se realiza la medición por auscultación con estetoscopio. Si se evalúa en una arteria periférica se denomina pulso, esto representa el paso de la sangre bombeada desde el corazón que condiciona expansión de todas las arterias, de mayor a menor calibre. La principal característica es que sea regular, es decir, que el tiempo que transcurre entre uno y otro latido sean iguales. Siempre y cuando la frecuencia se encuentre rítmica, la frecuencia cardiaca será igual al pulso, de lo contrario la frecuencia central podría ser mayor que la frecuencia periférica.

La amplitud hace referencia a la onda de pulso que es condicionada por la sangre que fue impulsada por el volumen sistólico con cada contracción ventricular.

Se recomienda tomar el pulso colocando el dedo índice y medio en el sitio de trayecto arterial sobre el relieve óseo. No se recomienda utilizar el dedo pulgar debido a que se corre el riesgo de confundir el pulso del examinador con su propio pulso radial.

Sitios recomendados para la palpación del pulso: carotideo, axilar, braquial, femoral, radial, poplíteo, pedio, tibial posterior.

Tabla 12-2. Frecuencia cardiaca

Grupo	Edad	Latidos por minuto
Recién nacido	Nacimiento – 6 semanas	120-140
Infante	7 semanas-1 año	100-130
Lactante	1 – 2 años	100-130
Pre-escolar	2 – 6 años	80-120
Escolar	6 – 13 años	80-120
Adolescente	13 – 16 años	70-80
Adulto	16 años y más	60-80

Taquicardia: Mayor frecuencia para la edad con el paciente en reposo. Es una respuesta común a múltiples estímulos, especialmente en niños más pequeños, como el temor, fiebre, dolor. Sin embargo, siempre que se sobrepase los límites de referencia normal para la edad, hay que considerar la posibilidad de taquiarritmias y realizar electrocardiograma.

LIBRO POR CUALQUIER MEDIO ELECTRÓNICO O MECÁNICO, SIN AUTORIZACIÓN POR ESCRITO DE LA SOCIEDAD MEXICANA DE PEDIATRÍA, A.C.

Bradicardia: Menor frecuencia para la edad, llegando a ser normal en adolescentes atletas. Sin embargo, si se presenta en un paciente con datos de hipoperfusión tisular puede corresponder a riesgo de paro inminente. De presentarse en paciente clínicamente asintomático a primera vista deben de considerarse el abordaje de diferentes causas; hipotermia, hipocalemia, acidosis, sobredosis de medicamentos, bloqueos auriculo-ventriculares.

Presión arterial

Es la fuerza que ejerce la sangre contra las paredes de las arterias. Está determinada por el volumen/minuto y la oposición al mismo condicionado por la resistencia arteriolar periférica. En condiciones fisiológicas hay sistemas termorreguladores.

Presión arterial media: Es la presión de perfusión tisular efectiva.

$$PAM = \frac{\text{presión sistólica} + (\text{presión diastólica x2})}{3}$$

La forma más fácil de memorizarla es:

- Niños de 1-10 años (percentil 50)
  Presión arterial sistólica = 90 mmHg + (edad en años x 2) mmHg
- Niños de 1-10 años (percentil 5)
  Presión arterial sistólica = 70 mmHg + (edad en años x 2) mmHg

QUEDA PROHIBIDA LA REPRODUCCIÓN TOTAL O PARCIAL DE ESTE LIBRO POR CUALQUIER MEDIO ELECTRÓNICO O MECÁNICO, SIN AUTORIZACIÓN POR ESCRITO DE LA SOCIEDAD MEXICANA DE PEDIATRÍA, A.C.

Medición: Manómetro de mercurio o aneroide, brazalete tamaño acorde a la edad, es decir que cubra el 40% de la circunferencia del brazo.

Se espera un incremento de acuerdo a la edad y durante la adolescencia se espera un incremento en niños en relación a las niñas, principalmente por el incremento de la masa muscular.

Tabla 12-3. Tensión arterial

Grupo	Edad	Sistólica	Diastólica
Recién nacido	Nacimiento – 6 semanas	70-100	50-68
Infante	7 semanas-1 año	84-106	56-70
Lactante	1 – 2 años	98-106	58-70
Preescolar	2 – 6 años	99-112	64-70
Escolar	6 – 13 años	104-124	64-86
Adolescente	13 – 16 años	118-132	70-82
Adulto	16 años y más	110-140	70-90

Temperatura

El grado de calor conservado por el equilibrio entre el calor generado (termogénesis) y el calor perdido (termólisis) por el organismo. El centro termorregulador está situado en el hipotálamo. Cuando la temperatura se incrementa por arriba del nivel normal se activan mecanismos como la vasodilatación, hiperventilación y sudoración que promueven la pérdida de calor. Si, por el contrario, la temperatura cae por debajo del nivel normal se activan otros procesos como el aumento del metabolismo y contracciones espasmódicas que producen los escalofríos y generan mayor calor. Los pacientes prematuros presentan inmadurez a este nivel, lo que los predispone a presentar hipotermia.

QUEDA PROHIBIDA LA REPRODUCCIÓN TOTAL O PARCIAL DE ESTE LIBRO POR CUALQUIER MEDIO ELECTRÓNICO O MECÁNICO, SIN AUTORIZACIÓN POR ESCRITO DE LA SOCIEDAD MEXICANA DE PEDIATRÍA, A.C.

Fiebre: Temperatura >38.0°C por lo menos con 1 hora de duración o una toma aislada >38.3°C.

Febrícula: Temperatura de 37.5°C a 37.9°C.

Hipotermia: Temperatura por debajo del límite inferior normal.

La temperatura fluctúa durante el transcurso del día, siendo ésta mayor alrededor de las 18-22 horas, la actividad física y el ciclo hormonal. De los sitios más comunes para la toma tenemos la región axilar, rectal, timpánica y piel.

Tipos de termómetros:

- Digital: Vía sensores de temperatura, fácil, rápido, económico y seguro.
- Infrarrojos: Miden el calor emitido por medio de luz infrarroja en cuestión de segundos, de mayor costo y mayor efectividad.
- Contacto: Se colocan en la piel, de preferencia a nivel central, dando valores aproximados, fáciles, económicos.
- Mercurio: En desuso.

Tabla 12-4. Temperatura

Grupo	Edad	Grados Centígrados (°C)
Recién nacido	Nacimiento – 6 semanas	38
Infante	7 semanas-1 año	37.5 a 37.8
Lactante	1 – 2 años	37.5 a 37.8
Pre-escolar	2 – 6 años	37.5 a 37.8
Escolar	6 – 13 años	37 a 37.5
Adolescente	13 – 16 años	37
Adulto	16 años y más	36.2 a 37.2

QUEDA PROHIBIDA LA REPRODUCCIÓN TOTAL O PARCIAL DE ESTE LIBRO POR CUALQUIER MEDIO ELECTRÓNICO O MECÁNICO, SIN AUTORIZACIÓN POR ESCRITO DE LA SOCIEDAD MEXICANA DE PEDIATRÍA, A.C.

Capítulo 13

Somatometría y Evaluación del Crecimiento

Dr. Daniel Ortiz Morales

El crecimiento del niño es uno de los aspectos más dinámicos en la pediatría y es de vital importancia su valoración dentro de la exploración física. La somatometría es un indicador objetivo y tiene como propósito cuantificar la variación en las dimensiones físicas y la composición del cuerpo humano en diferentes edades y con distintos grados de nutrición.

En los niños, la medición del peso y la talla son los mejores indicadores de salud. El crecimiento normalmente se lleva a cabo en un patrón predecible, cefalocaudal y proximodistal.

Graficar mediciones seriadas regularmente en curvas de crecimiento estándar, de acuerdo a la edad y género, es un método confiable para monitorizar el crecimiento y es un componente esencial en la valoración de los niños.

Rutinariamente se deben medir el peso, la talla y la circunferencia cefálica, y en algunas ocasiones mediciones adicionales. Es muy importante realizar las mediciones con las técnicas correctas.

QUEDA PROHIBIDA LA REPRODUCCIÓN TOTAL O PARCIAL DE ESTE LIBRO POR CUALQUIER MEDIO ELECTRÓNICO O MECÁNICO, SIN AUTORIZACIÓN POR ESCRITO DE LA SOCIEDAD MEXICANA DE PEDIATRÍA, A.C.

Peso

El peso corporal valora la masa del organismo y es el resultado de los diversos componentes: la masa magra o muscular, la masa grasa o adiposa, la masa esquelética, la masa visceral y el agua corporal total. Idealmente se debe determinar en ayuno, con la vejiga y el recto vacíos. El peso se obtiene por medio de una báscula, la cual debe estar en una superficie sin inclinación, plana y firme, y verificando previamente la calibración. El margen de error aceptable es de 10 g en los menores de 10 kg y 100 g para los mayores.

El peso en lactantes se debe determinar en decúbito o sentados una vez que puedan sostenerse por sí solos, verificando que el paciente se encuentre por completo dentro de la balanza y que no se sujete de algún lado o afiance de su familiar, sin ropa o usando solamente un pañal seco. Para lactantes se utilizan

básculas pediátricas, siempre recordando las medidas de seguridad y no dejar al niño solo en la báscula. Si el lactante esta irritable o con miedo, se puede estimar el peso, si se resta el peso del padre cuando se pesa en conjunto con su familiar.

En niños mayores de 3 años o mayores de 16 kilos, deben pesarse en básculas de columna o de piso, en la que el niño debe ubicarse en el centro de la misma en ropa interior y siempre sin zapatos.

Talla

El crecimiento lineal está determinado genéticamente, por lo que la talla final puede estar en un rango predecible si hay información de la talla familiar. El crecimiento lineal se da en brotes seguido de periodos de quiescencia. Este se estima midiendo la talla. La talla es la longitud total del cuerpo desde el vértice del cráneo hasta la planta de los pies; se puede medir en decúbito o de pie, por medio de un estadiómetro o un infantómetro.

En lactantes, la talla se mide en decúbito, talla acostado o distancia vértice calcáneo. Se utiliza una tabla horizontal graduada, con un extremo vertical fijo y uno móvil paralelo al anterior, llamado cursor, el cual se desliza a lo largo de la cinta métrica ubicada sobre la tabla horizontal o mesa de exploración. Para realizar la medición se debe acostar al niño en decúbito dorsal con el cuerpo bien alineado en el infantómetro y la cabeza apoyada en el extremo fijo del instrumento. Un operador o familiar sujeta la cabeza del niño procurando que mire verticalmente hacia el techo con el cuello en extensión con un ángulo de hasta 90º (Plano de Frankfurt), logrando la máxima extensión fisiológica, mientras que un segundo operador extiende las rodillas y con la otra mano aproxima el cursor para comprimir la planta de los pies y realizar la medición. Siempre hay que sostener firmemente la cabeza, las rodillas y los pies contra el infantómetro. Los brazos deben descansar lateralmente. El método en el que se marcan los extremos de pies y cabeza en la mesa de exploración y luego utilizar una cinta métrica puede llevar a mediciones erróneas.

QUEDA PROHIBIDA LA REPRODUCCIÓN TOTAL O PARCIAL DE ESTE LIBRO POR CUALQUIER MEDIO ELECTRÓNICO O MECÁNICO, SIN AUTORIZACIÓN POR ESCRITO DE LA SOCIEDAD MEXICANA DE PEDIATRÍA, A.C.

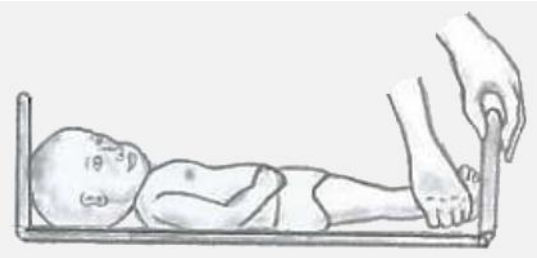

Figura 13-1. Talla acostado

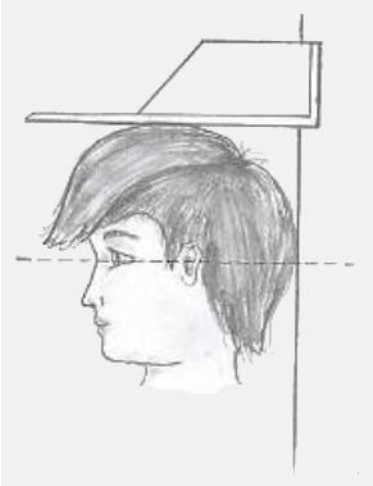

Figura 13-2. El plano horizontal de Frankfurt, es un plano paralelo al piso trazado desde el punto más alto del meato auditivo externo (porion) y el punto más bajo del orbital.

A partir de los 36 meses, la talla se debe medir estando el paciente de pie y se denomina talla de pie o estatura, que se define como la distancia del vértice (punto más alto de la cabeza) al suelo. Se mide con el estadiómetro ubicado en un eje vertical fijo a la pared.

La medición exacta requiere la cooperación del paciente para estar de pie con el nivel de la cabeza, los pies pegados al piso y los talones pegados a la superficie de medición, con los pies separados en un ángulo de 45º. La cabeza debe estar recta ejerciendo una leve presión hacia arriba en el mentón (Plano horizontal de Frankfurt). La medición se realizará con una tracción gentil pero firme de la cabeza hacia arriba alcanzando así la máxima extensión fisiológica. La talla se mide sin zapatos al 0.1 cm más cercano.

La talla de pie suele ser uno o dos centímetros menor que la talla acostado por efecto de la gravedad y desde que el niño camina, es mayor en la mañana que en la tarde.

QUEDA PROHIBIDA LA REPRODUCCIÓN TOTAL O PARCIAL DE ESTE LIBRO POR CUALQUIER MEDIO ELECTRÓNICO O MECÁNICO, SIN AUTORIZACIÓN POR ESCRITO DE LA SOCIEDAD MEXICANA DE PEDIATRÍA, A.C.

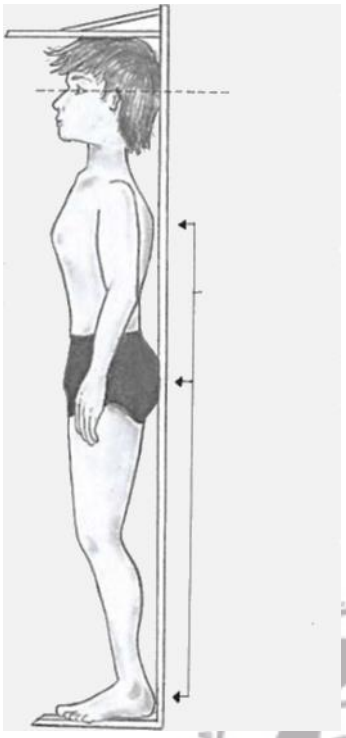

Figura 13-3. Imagen que muestra la posición correcta de pie con estadímetro, manteniendo la mirada al frente, formando el plano horizontal de Frankfurt, hombros relajados, brazos a los lados, cabeza, escápulas, glúteos y talones tocando la superficie.

Perímetro cefálico

QUEDA PROHIBIDA LA REPRODUCCIÓN TOTAL O PARCIAL DE ESTE LIBRO POR CUALQUIER MEDIO ELECTRÓNICO O MECÁNICO, SIN AUTORIZACIÓN POR ESCRITO DE LA SOCIEDAD MEXICANA DE PEDIATRÍA, A.C.

La medición del perímetro cefálico es parte de la exploración de rutina en los primeros dos años de vida. La medición se hace en el punto de mayor circunferencia, desde la prominencia occipital por encima de la base del cráneo y hasta la glabela, en el punto más anterior del hueso frontal.

El operador se ubica a la derecha del niño, con el dedo medio de su mano izquierda fija en la cinta métrica en la protuberancia occipital y el pulgar izquierdo fijo en el extremo de la cinta en la región parietal derecha para evitar desplazamientos, mientras con la otra mano circunda con la cinta la cabeza pasando por el arco supraciliar, hasta encontrar el punto cero.

Índice de masa corporal (IMC)

El IMC provee una guía para determinar si el niño tiene un peso adecuado. Se calcula dividiendo el peso en kilogramos entre la estatura en metros al cuadrado. Se debe calcular en las visitas al pediatra y graficarla en las tablas de acuerdo a la edad a partir de los dos años.

Interpretación

Posterior a la medición de peso, talla, perímetro cefálico e IMC, se debe realizar la interpretación, en donde los datos individuales son graficados para comparar la curva de crecimiento personal con los patrones de normalidad. Para su evaluación es necesario considerar edad, sexo y un estándar de referencia que generalmente están plasmadas en tablas internacionales.

https://www.cdc.gov/growthcharts/clinical_charts.htm

Para representar estas relaciones se emplean comúnmente dos sistemas diferentes:

- El sistema de las puntuaciones Z expresa el valor antropométrico como el número de desviaciones estándares o puntuaciones Z por debajo o por encima de la media de referencia.
- El sistema de percentiles indica la posición de un individuo en una determinada distribución de referencia, visualiza objetivamente el proceso dinámico del crecimiento a través de mediciones regulares y secuenciales en el niño, facilita la detección oportuna de algún problema y genera acciones por parte del equipo de salud; su interpretación es directa.

Circunferencia de cadera: se mide de frente con el niño relajado y descubierto de la cadera, a la altura de los trocánteres mayores de la cabeza del fémur.

Circunferencia del muslo: se mide a nivel de la unión entre el tercio medio y el tercio superior del muslo, con la cinta perpendicular al miembro inferior.

Pliegues cutáneos: Examinan la grasa subcutánea, representando los depósitos de grasa. El pliegue del tríceps estima la obesidad generalizada o periférica, mientras que el pliegue subescapular la obesidad troncular. La relación entre ambos pliegues es un indicador del patrón de distribución de la grasa. Para medirlo, se sujeta el pliegue cutáneo con los dedos índice y pulgar (pellizco moderado) y se coloca el plicómetro de forma perpendicular a la cresta del pliegue, con las ramas a 1 a 2 cm en forma distal al pellizco.

Segmento superior: Es la distancia del pubis al vértice craneal. Se determina restando la talla menos el segmento inferior. Representa la suma de las longitudes del tronco (tórax, abdomen y pelvis) y de la altura del cráneo.

Perímetro torácico: este se mide a la altura de los pezones. Al nacimiento es menor que el perímetro cefálico. El perímetro cefálico normalmente es 2 cm

QUEDA PROHIBIDA LA REPRODUCCIÓN TOTAL O PARCIAL DE ESTE LIBRO POR CUALQUIER MEDIO ELECTRÓNICO O MECÁNICO, SIN AUTORIZACIÓN POR ESCRITO DE LA ASOCIACIÓN MEXICANA DE PEDIATRÍA, A.C.

mayor que el torácico en los primeros 6 meses de vida. Al año de vida, el perímetro torácico debe ser muy parecido al cefálico. Con el crecimiento del niño, el perímetro torácico va siendo mayor que el cefálico alrededor de los 2 años de edad y continua creciendo rápidamente durante la infancia. El perímetro torácico no se mide rutinariamente a menos que se encuentren alteraciones a la exploración física.

Circunferencia del brazo: el niño con el brazo flexionado en un ángulo de 90º y con una palma hacia arriba, se determina el punto medio de la distancia desde el vértice superior del acromion del omoplato hasta el olécranon del cúbito, en ese punto con el brazo extendido se toma la medición de manera horizontal y sin ejercer presión.

Circunferencia de la cintura: el niño de pie, relajado y con el abdomen descubierto, se mide de frente al niño palpando el punto medio entre el borde de la costilla inferior al borde superior de la cresta iliaca, al final de una espiración normal, sin comprimir la piel con la cinta.

Circunferencia de cadera: se mide de frente con el niño relajado y descubierto de la cadera, a la altura de los trocánteres mayores de la cabeza del fémur.

Circunferencia del muslo: se mide a nivel de la unión entre el tercio medio y el tercio superior del muslo, con la cinta perpendicular al miembro inferior.

QUEDA PROHIBIDA LA REPRODUCCIÓN TOTAL O PARCIAL DE ESTE LIBRO POR CUALQUIER MEDIO ELECTRÓNICO O MECÁNICO, SIN AUTORIZACIÓN POR ESCRITO DE LA SOCIEDAD MEXICANA DE PEDIATRÍA, A.C.

Capítulo 14

Inspección General

Dra. Vanessa Valdés Ángeles

Inspección general

Definición: Es el método de exploración clínica que nos suministra datos por medio de la vista. Puede ser simple (directa) o instrumentada (indirecta)

¿Cómo realizarla?

- Medio ambiente con adecuada iluminación
- La región a explorar debe de estar descubierta, bien iluminada, simétrica
- El explorador debe observar el campo de frente y tangencialmente y la inspección deberá ser comparativa y simétrica
- Datos obtenidos sobre la actitud, forma, volumen, coloración, movimientos y estado de superficie.
- Sexo:
  - Masculino
  - Femenino
- Edad:
  - Recién nacido: 0-28 días.
  - Lactante: 29 días a 12 meses.
  - Lactante mayor: 12 meses a 24 meses.
  - Pre-escolar: 2 años a 5 años.
  - Escolar: 6 a 11 años.
  - Adolescente: 12 a 18 años.
- Constitución: depende de la edad, desarrollo óseo, muscular y adiposo:
  - Talla: alto o bajo
  - Peso: delgado, medio o robusto
- Conformación: proporción que hay entre los distintos segmentos del cuerpo:
  - Bien conformado

QUEDA PROHIBIDA LA REPRODUCCIÓN TOTAL O PARCIAL DE ESTE LIBRO POR CUALQUIER MEDIO ELECTRÓNICO O MECÁNICO, SIN AUTORIZACIÓN POR ESCRITO DE LA SOCIEDAD MEXICANA DE PEDIATRÍA, A.C.

  - Mal conformado
- Actitud: posición que adopta el sujeto:
  - Voluntaria: son las que adopta una persona en forma espontánea (sano).
  - Instintivas: son las que adopta una persona para evitar molestias (abdomen agudo).
  - Forzada: son las que impone una enfermedad (PCI).
  - Pasivas: son en las que actúa la fuerza de gravedad; la voluntad y la conciencia están suprimidas (choque).
- Facies: Aspecto y conformación de la cara, expresión facial

Las alteraciones en la anatomía, morfología, coloración y expresión pueden orientar sobre patologías subyacentes.

- Febril: rubicundez, congestión conjuntival, aumento de volumen de la cara.
- Tífica: facies febril + indiferencia, apatía.
- Peritoneal: dolor intenso, prominencia del mentón, nariz afilada, orbitas excavadas, mirada vaga.
- Anémica: palidez cutáneo/ mucosas, es más notable en los labios, nariz y mejillas.
- Cianótica: coloración azul de mejillas, labios, lóbulos de las orejas, punta de la nariz.
- Ictérica: coloración amarilla que tiñe las escleróticas y el paladar duro.
- Síndrome de Down: cabeza pequeña, puente nasal aplanado, fisuras palpebrales oblicuas, pliegues epicánticos, orejas de implantación baja.
- Síndrome del niño maltratado: equimosis antiguas y recientes, en áreas que no están sujetas a lesiones.
- Rinitis alérgica: boca abierta, edema y coloración anormal de las hendiduras orbito palpebrales inferiores.
- Hipertiroidismo: mirada brillante y vivaz, retracción de los parpados (aumento de la hendidura palpebral) que permite ver un segmento de la esclerótica, alrededor del iris; protrusión del globo ocular e inyección conjuntival.

Movimientos anormales (involuntarios)

- Temblores: en actividad, en reposo, constantes.
- Convulsiones: simples, complejas, parciales, generalizadas, tónico, clónicas, mixtas.

QUEDA PROHIBIDA LA REPRODUCCIÓN TOTAL O PARCIAL DE ESTE LIBRO POR CUALQUIER MEDIO ELECTRÓNICO O MECÁNICO, SIN AUTORIZACIÓN POR ESCRITO DE LA SOCIEDAD MEXICANA DE PEDIATRÍA, A.C.

- Tics: gestos o movimientos de la vida diaria.
- Movimientos coreicos: rápidos, irregulares, desordenados.
- Atetósicos: lentos, gran amplitud, conscientes.
- Diatónicos: lentos de gran amplitud, colocan la parte del cuerpo en una posición forzada.
- Fasciculaciones: involuntario, muscular.
- Hemibalismo: involuntarios, bruscos, violentos, centrífugos.

Marcha: Acto y manera de caminar

- Marcha débil: inestabilidad y necesidad de apoyo por parte del paciente (enfermedad de larga duración).
- Marcha atáxica
  - Sensitiva: marcha temblorosa con aumento de la base de sustentación (esclerosis múltiple, tabes dorsal, neuropatías periféricas, lesiones de tronco encefálico)
  - Trastornos cerebelosos: Marcha inestable, irregular, titubeante, con aumento de la base.
- Marcha espástica:
  - Paraparesia espástica: rigidez en ambos miembros inferiores, con deformidad equina de ambos pies.
  - Hemiparesia espástica: se produce del lado contralateral a la lesión, con aumento del tono muscular, hiperreflexia y debilidad.
  - El paciente mantiene su extremidad superior cercana al cuerpo, rígida y en flexión, mientras que su miembro inferior permanece rígido y en extensión.

QUEDA PROHIBIDA LA REPRODUCCIÓN TOTAL O PARCIAL DE ESTE LIBRO POR CUALQUIER MEDIO ELECTRÓNICO O MECÁNICO, SIN AUTORIZACIÓN POR ESCRITO DE LA SOCIEDAD MEXICANA DE PEDIATRÍA, A.C.

Estado de la conciencia

Se debe de evaluar el estado de conciencia ya que de él depende la atención inmediata. Se puede realizar a través de la escala de Glasgow, que ha sido modificada para pediatría y valora de forma global el estado de conciencia otorgando un puntaje:

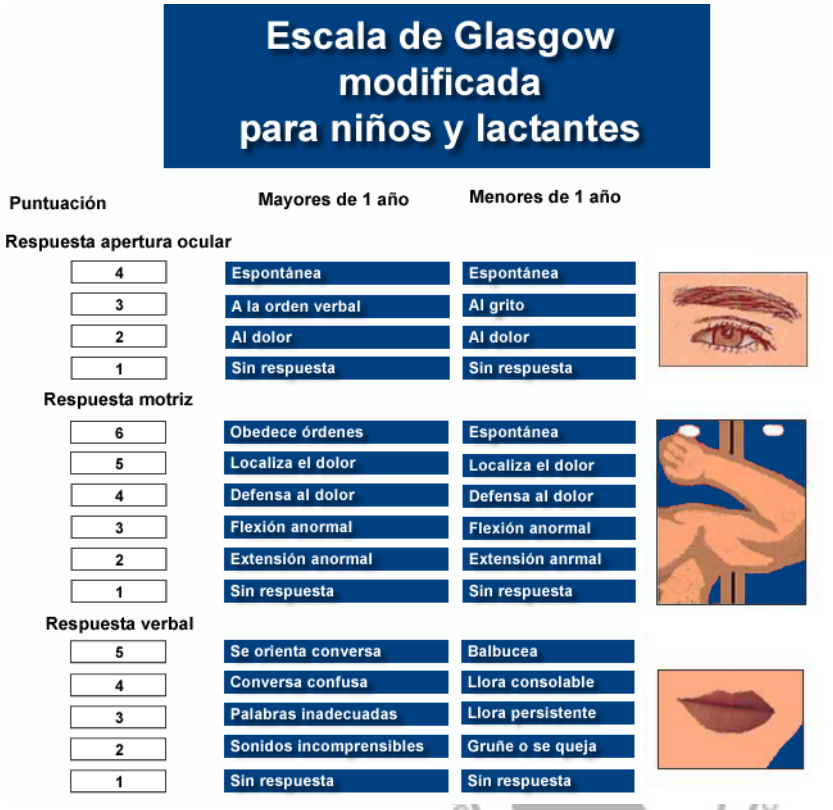

Figura 14-1. Escala de Glasgow modificada.

QUEDA PROHIBIDA LA REPRODUCCIÓN TOTAL O PARCIAL DE ESTE LIBRO POR CUALQUIER MEDIO ELECTRÓNICO O MECÁNICO, SIN AUTORIZACIÓN POR ESCRITO DE LA SOCIEDAD MEXICANA DE PEDIATRÍA, A.C.

Capítulo 15

Exploración de la Cabeza

Dr. Nicolás Teyes Calva

La cabeza humana resguarda al sistema nervioso central (SNC) a través de sus cubiertas meníngeas y óseas. Para explorarla y detallar las estructuras anatómicas tomamos como referencias a los huesos del cráneo: frontal, parietal, occipital, temporal y mastoides. En la edad pediátrica la exploración física que se realiza en el área de urgencias o consulta externa nos permite sospechar en lesiones intra y/o extracraneales a través de la Inspección, Palpación, Percusión y Auscultación.

Es importante medir el perímetro cefálico (PC) en todo paciente menor a 5 años y graficar de acuerdo con las tablas de la OMS para determinar si el paciente tiene un PC normal, microcefalia o macrocefalia, recordado que esta tabla no aplica para pacientes prematuros o con acondroplasia.

La región fontanelar es de suma importancia cuando está presente, ya que nos brinda información subjetiva del comportamiento de la presión intracraneal. Las características que debemos evaluar son su tamaño y tensión; no olvidar que algunos pacientes cierran prematuramente este espacio y no precisamente tienen lesión intracraneal o se asocian a patología ósea.

Los huesos que forman la bóveda craneal se unen a través de suturas (coronal, sagital, lambda, etcétera) que es un punto en los cuales la duramadre se adhiere al hueso firmemente; lo habitual es que se puedan palpar cuando se tiene experiencia en su localización y se define como una pequeña saliente ósea. En los casos en los cuales existe diastasis de suturas craneales debemos sospechar de un síndrome de hipertensión intracraneal, caso contrario cuando existe cabalgamiento o imbricación de estas.

Auscultación instrumentada

Los instrumentales que se utilizan de forma indispensable para el diagnóstico de diferentes patologías son:

QUEDA PROHIBIDA LA REPRODUCCIÓN TOTAL O PARCIAL DE ESTE LIBRO POR CUALQUIER MEDIO ELECTRÓNICO O MECÁNICO, SIN AUTORIZACIÓN POR ESCRITO DE LA SOCIEDAD MEXICANA DE PEDIATRÍA, A.C.

- Una cinta métrica: para la medición de perímetro cefálico en menores de 5 años.
- Un estetoscopio: detección de soplos.
- Lámpara: detección de hidrocefalia por transluminación.

La piel cabelluda brinda información adicional: su textura, color y espesor serán evaluados. Cuando hay una piel demasiado delgada se podrá visualizar la red venosa. Las malformaciones venosas de grueso calibre dan un aspecto serpentiforme y en las de menor diámetro como la de vino de oporto solo da un color rojizo y esto nos obligado a descartar asociaciones de patologías vasculares intracraneales. En defectos del tubo neural podemos observar no solo defectos de piel, sino también de hueso e incluso meninges.

A continuación, se desglosa por apartados algunos diagnósticos que podemos tener en cuenta con la exploración física.

Inspección

Nos permite a través de la visión sospechar en los siguientes diagnósticos:

- Craneosinostosis
- Displasias óseas fibrosas
- Encefalocele
- Meningocele
- Aplasia cutis
- Hidrocefalia
- Torch
- Sturge Weber

AL SERVICIO DE LA NIÑEZ · AMOR Y CIENCIA · SOCIEDAD MEXICANA DE PEDIATRÍA, A.C.

QUEDA PROHIBIDA LA REPRODUCCIÓN TOTAL O PARCIAL DE ESTE LIBRO POR CUALQUIER MEDIO ELECTRÓNICO O MECÁNICO, SIN AUTORIZACIÓN POR ESCRITO DE LA SOCIEDAD MEXICANA DE PEDIATRÍA, A.C.

Craneosinostosis: patología en la cual existe deformidad craneal importante. En la imagen observamos incremento en el diámetro anteroposterior del cráneo y aplanamiento frontal izquierdo. En este caso existe fusión de suturas del cráneo sagital y coronal izquierda.

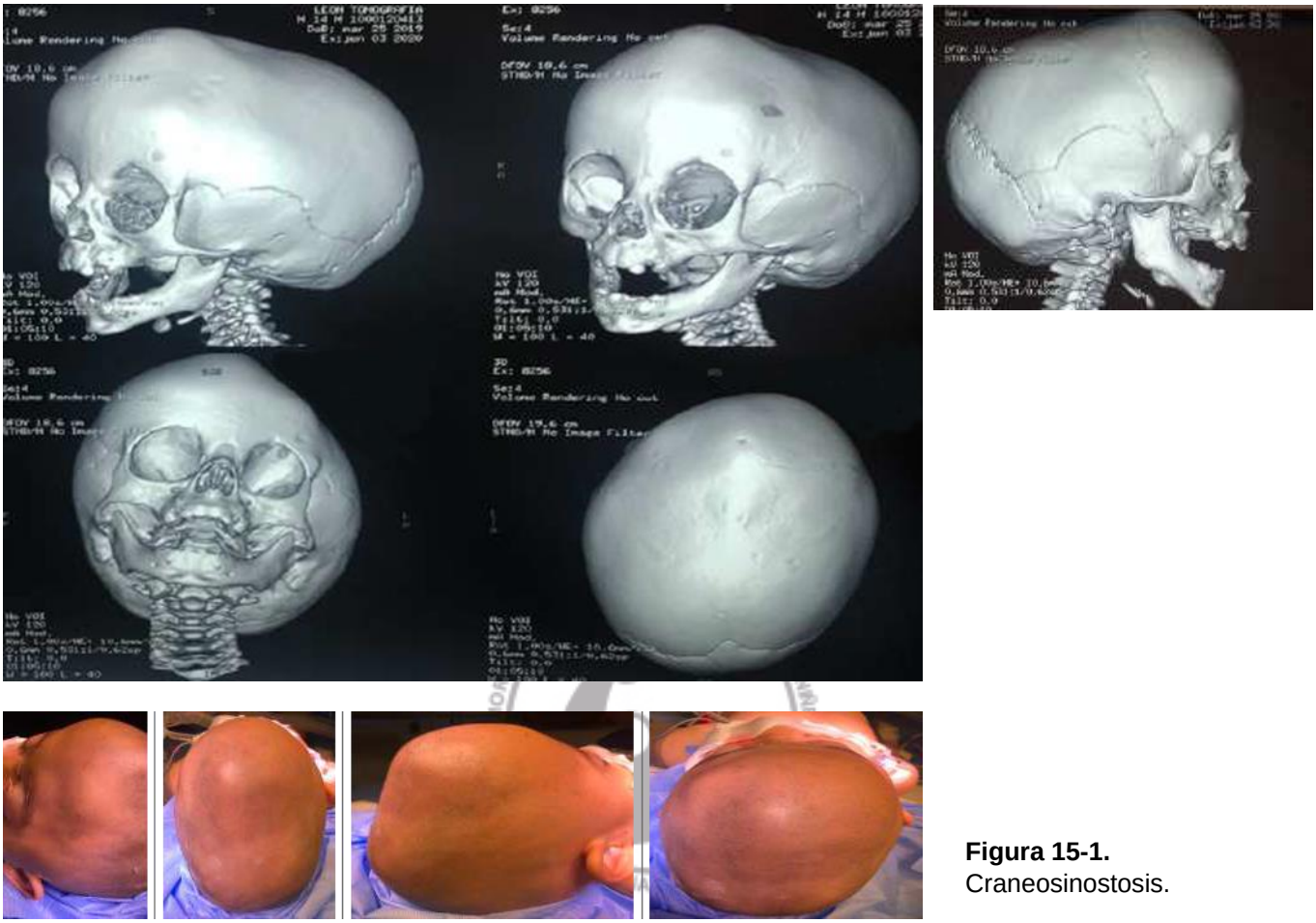

Figura 15-1.
Craneosinostosis.

QUEDA PROHIBIDA LA REPRODUCCIÓN TOTAL O PARCIAL DE ESTE LIBRO POR CUALQUIER MEDIO ELECTRÓNICO O MECÁNICO, SIN AUTORIZACIÓN DE PEDIATRÍA, A.C.

Quiste dermoide fontanelar: se observa una exostosis a nivel fontanelar no pulsatil, fija a planos profundos que limitan movilidad, no doloroso.



Figura 15-2. Quiste dermoide fontanelar.

Lesión dérmica en piel frontal con color violáceo, con el aumento de presión durante el llanto presenta aumento de volumen. Lesión correspondiente a sinus pericráneo en la cual existe comunicación venosa extra e intracraneal.



Figura 15-3. Lesión dérmica en piel frontal con color violáceo

Proptosis izquierda secundaria a tumor orbitario correspondiente, dependiente del nervio óptico.

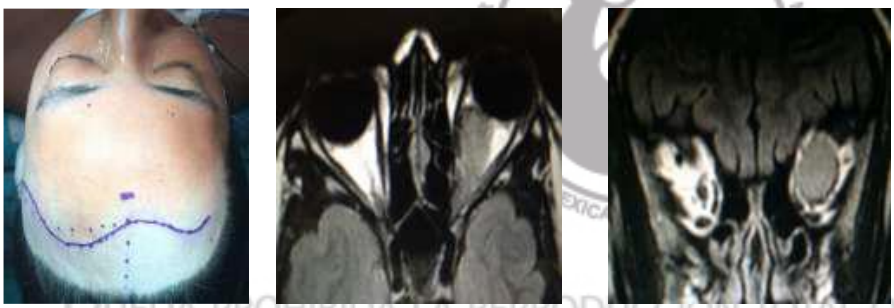

Figura 15-4. Proptosis.

QUEDA PROHIBIDA LA REPRODUCCIÓN TOTAL O PARCIAL DE ESTE LIBRO POR CUALQUIER MEDIO ELECTRÓNICO O MECÁNICO, SIN AUTORIZACIÓN POR ESCRITO DE LA SOCIEDAD MEXICANA DE PEDIATRÍA, A.C.

Lesión dérmica de origen vascular en vino de oporto en piel cabelluda y región frontal correspondiente a Sturge Weber en la cual existe malformación vascular cerebral asociada.



Figura 15-5. Lesión dérmica de origen vascular en vino de oporto en piel cabelluda.

Signo de Parinaud o también conocido como ojos en sol naciente. Además de incremento en perímetro cefálico, red venosa colateral, diastasis de suturas. Paciente con hidrocefalia.



Figura 15-6. Signo de Parinaud.

Aplasia cutis en la cual existe ausencia de piel cabelluda y estructura ósea. En la imagen se observa el tejido cerebral cubierto solo con la capa aracnoidea.



Figura 15-7. Aplasia cutis

REPRODUCCIÓN TOTAL O PARCIAL DE ESTE
O MECÁNICO, SIN
AUTORIZACIÓN POR ESCRITO DE LA SOCIEDAD MEXICANA DE PEDIATRÍA, A.C.

Encefalocele: aumento de volumen por defecto de estructuras óseas en cráneo que condiciona salida del material encefálico.



Figura 15-8. Aplasia cutis

Red venosa colateral: se aprecia en casos de hidrocefalia extrema, además de cursar con aumento en el perímetro cefálico, diastasis de suturas del cráneo. Con lo anterior se integra síndrome de hipertensión intracraneal.



Figura 15-9. Red venosa colateral.

Endostosis en paciente menor a un año de edad, con fractura en ping pong por trauma craneal.



Figura 15-10. Endostosis.

PARCIAL DE ESTE
MECÁNICO, SIN
NA DE PEDIATRÍA, A.C.

Palpación

La digitopresión gentil nos permitirá sospechar del síndrome de hipertensión intracraneal al evaluar la tensión fontanelar y diastasis de suturas craneales, así como también defectos del tubo neural e incluso brinda información útil en trauma craneal.

- Tumores
- Hidrocefalia

- Hematomas subgaleales e intracraneales
- Fracturas con hundimiento
- Quiste dermoide de la fontanela

Diastasis de suturas del cráneo: paciente con irritabilidad, aumento de perímetro cefálico por arriba del percentil 97, con hipertensión intracraneal por higroma bifrontal, en la imagen de la derecha se observa la salida de líquido cefalorraquídeo con tinte hemático a presión.

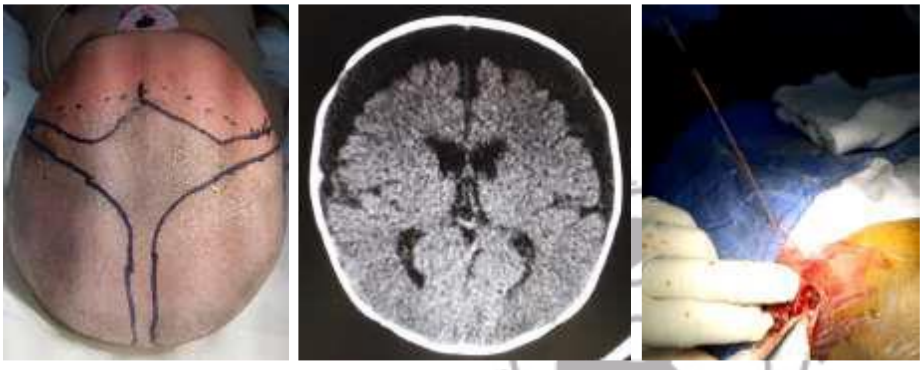

Figura 15-11. Diastasis de suturas del cráneo.

SOCIEDAD MEXICANA DE PEDIATRÍA, A.C.

Percusión

QUEDA PROHIBIDA LA REPRODUCCIÓN TOTAL O PARCIAL DE ESTE LIBRO POR CUALQUIER MEDIO ELECTRÓNICO O MECÁNICO, SIN AUTORIZACIÓN POR ESCRITO DE LA SOCIEDAD MEXICANA DE PEDIATRÍA, A.C.

A través de leves golpes digitales podremos encontrar en patología como la hidrocefalia extrema el signo de Macewen o de olla rota, al percutir con los dedos se emitirá un sonido mate.

Signo de Macewen hace referencia al sonido que emite el cráneo en la percusión comparado a la de una olla rota.



Figura 15-12. Signo de Macewen.

Auscultación

Con el apoyo de un estetoscopio y sobre puntos estratégicos como globo ocular y región temporal podremos detectar soplos que nos sugieran lesiones de origen vascular.

- Trombosis del seno cavernoso
- Fistula arteriovenosa
- Comunicación venosa intra y extracraneal

Proptosis izquierda por tumor fibroso del seno cavernoso. Acompañado de deformidad ósea ipsilateral.



Figura 15-13. Proptosis izquierda por tumor fibroso del seno cavernoso.

QUEDA PROHIBIDA LA REPRODUCCIÓN TOTAL O PARCIAL DE ESTE LIBRO POR CUALQUIER MEDIO ELECTRÓNICO O MECÁNICO, SIN AUTORIZACIÓN POR ESCRITO DE LA SOCIEDAD MEXICANA DE PEDIATRÍA, A.C.

Capítulo 16

Exploración Otorrinolaringológica

Dr. Víctor Hugo Loza Gómez

En el interrogatorio se deben documentar la presencia de síntomas en el área de la otorrinolaringología que el paciente presenta, y hacer una búsqueda intencionada de otros síntomas complementarios que permitan hacer un diagnóstico presuntivo. A continuación, se enlistan los síntomas más frecuentes a investigar, en orden descendente y que el paciente puede presentar por área anatómica y edad (Tabla 16-1).

Tabla 16-1. Síntomas de otorrinolaringología pediátrica según frecuencia, origen anatómico y edad. Se resaltan en gris los síntomas más frecuentes para la edad pediátrica.

Otológicos	Nasosinusales	Faringolaringeos	Cuello
Hipoacusia[1,2,3]	Introducción de cuerpos extraños[2,3]	Cuadros faríngeos (tipo y frecuencia)[2,3]	Secreción de fístulas[1,2,3]
Otorrea[1,2,3]	Introducción de dedos en las fosas nasales[2,3]	Mala articulación2,3	Dificultad respiratoria/Disnea[1,2]
Cuerpo extraño[2,3]	Epistaxis[2,3]	Síndrome de apnea obstructiva del sueño (S:A:O:S) [2,3]	Adenopatias[1,2,3]
Otalgia[2,3]	Obstrucción nasal[1,2,3]	Halitosis	Tumor
Plenitud aural	Prurito[2,3]	Disfonía	Parálisis de nervios craneales
Egofonia	Estornudos[2,3]	Tos	Dolor/Carotidinia
Acufeno	Rinirrea[2,3]	Expectoración	Hematoma
Otorragia	Rinorrea fétida	Reflujo	Disfagia/Aspiración
Vértigo	Dolor facial	Disfagia	
Parálisis facial	Anosmia	Odinofagia	

PARCIAL DE ESTE
MECÁNICO, SIN
AUTORIZACIÓN POR ESCRITO DE LA SOCIEDAD MEXICANA DE PEDIATRÍA, A.C.

1: Lactantes; 2: Pre-escolares; 3: Escolares (Adaptado de Prado Calleros).

En la edad pediátrica es probable que también deban considerarse tipo y frecuencia de los cuadros faríngeos, plenitud aural, egofonía, antecedente de introducción de dedos a mucosa nasal, rinorrea fétida, halitosis, pronunciación inadecuada de algunas consonantes, eventos de epistaxis, antecedente de introducción de objetos extraños a cavidades, respiración oral crónica, síntomas diurnos o nocturnos de apnea obstructiva del sueño, etcétera. En el caso de los lactantes se deberá documentar si el paciente se alimenta al seno materno o por otro medio, presencia y tipo de estridor, datos de dificultad respiratoria como aleteo nasal, tiros intercostales, etcétera. Cada síntoma requerirá una semiología cuidadosa y ver que otros síntomas lo acompañan.



Figura 16-1. Lámpara frontal.

Una vez detectados los síntomas que afectan al paciente, se debe proceder a una exploración otorrinolaringología sistemática. En general, se sugiere inspeccionar a distancia la integridad de superficies externas y conocer e incentivar el grado de cooperación del paciente (dado que se hará una exploración armada e invasiva). Se debe tener al paciente lo más cercano posible a la altura de la cabeza del observador, de preferencia sentado. Se utiliza una lámpara frontal (Figura 16-1) cuya luz es convergente (a diferencia de la mayoría de las lámparas simples, cuya luz es diverge) y se debe contar con instrumental adecuado (por ejemplo: rinoscopio adecuado a la edad del paciente, varios diámetros de conos de otoscopio e incluso a veces de grosor y material del abatelenguas a usar) y saberlo usar correctamente (Figura 16-2). Se describen los datos de la exploración que se intentan documentar durante la exploración por área. La exploración debe hacerse con la inmovilidad del paciente para no lastimarlo durante la misma, ya sea voluntaria o por sujeción (Figura 16-3).



Figura 16-2. Rinoscopio.

QUEDA PROHIBIDA LA REPRODUCCIÓN TOTAL O PAR
LIBRO POR CUALQUIER MEDIO ELECTRÓNICO O MECÁNICO, SIN
AUTORIZACIÓN POR ESCRITO DE LA SOCIEDAD MEXICANA DE

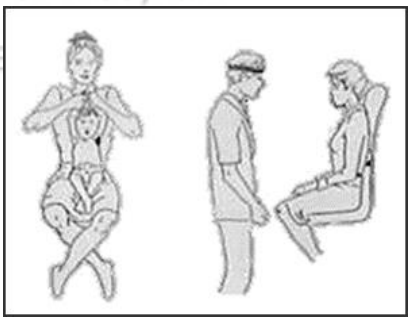

Figura 16-3. Posición y sujeción del paciente.

Nariz

Inspección no armada: Buscar simetría, integridad, y conformación adecuadas. Buscar desviaciones de pirámide, alteraciones cutáneas, surco nasalis en caso de rinitis crónica, cicatrices recientes o antiguas por antecedentes traumáticos y hundimientos (traumatismos, lesiones granulomatosas).

Palpación: En caso de traumatismo nasal para buscar crepitación de estructuras óseas o bien desplazamientos de partes óseas (tercio superior de la pirámide) secundario a fractura reciente. Extender la palpación a reborde orbitario para descartar compromiso.

Inspección armada (rinoscopia anterior): Se sostiene el rinoscopio con la mano izquierda, se introduce solo en el vestíbulo nasal y se abre cuidadosamente para no provocar dolor o incomodidad (Figura 16-4).



Figura 16-4. Rinoscopia anterior.

Se ajusta la angulación de la cara del paciente para poder observar las estructuras deseadas. En ocasiones es necesario provocar vasoconstricción de los cornetes inferiores aplicando sobre estos oximetazolina tópica (aplicada en algodones por 2 minutos, o bien en forma de disparos de spray).

Se verifican:

- ***Septum:*** central vs desviado, íntegro vs perforación, mucosas erosionadas o no, vasos sanguíneos dilatados o no, y presencia de abombamientos (hematoma y absceso septal: aumento de volumen, redondeado y renitente (rebota a la palpación con cotonete).
- ***Secreciones visibles*:** Ninguna, hialina, purulenta, hemática, costras secas, puentes de moco hialino (sugestivo de rinitis).
- ***Superficie de cornetes inferiores:*** Deben ser lisos y de color semejante a cara interna de los labios. Reportar cualquier cambio en la coloración: Palidez, violáceos, hiperémicos, granulosos (color no uniforme, entre rojizo y anaranjado). Verificar si se distinguen datos de atrofia (espontánea, vasoconstricción bilateral, apariencia seca) vs hipertrofia (no disminuye el diámetro ante el uso de vasoconstrictor y se aprecian excesivamente brillosos por hipersecreción) (Figura 15-5).

QUEDA PROHIBIDA LA REPRODUCCIÓN TOTAL O PARCIAL DE ESTE LIBRO POR CUALQUIER MEDIO ELECTRÓNICO O MECÁNICO, SIN AUTORIZACIÓN POR ESCRITO DE LA SOCIEDAD MEXICANA DE PEDIATRÍA, A.C.

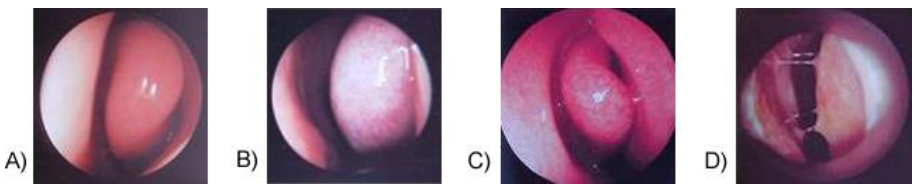

Figura 16-5. Cornetes varios: A) normal; B) violáceo; C) granuloso; D) atrófico

- ***Presencia de masas o degeneración de mucosas:*** Describir su estado actual de tamaño y sitio donde se visualizan dichos cambios (por ejemplo, los cornetes pueden verse rugosos, anfractuosos, verrucosos, polipoides (Figura 16-6) si son sangrantes, y su firmeza (se exploran ambas por palpación con cotonete).

  Desde el vestíbulo nasal, se comprueba la integridad y angulación correcta de las estructuras cartilaginosas (válvula nasal) que es la unión de la parte más anterior de la unión del septum con el ala nasal de forma interna. Esta puede estar colapsada (ángulo menor a 15°).

- ***Endoscopia:*** El uso de endoscopios rígidos (de 0, 30° y 70°) o flexibles (Figura 16-7), ayuda a una mejor documentación de la anatomía nasal interna, nasofaringe, orofaringe, hipofaringe y laringe. Se requiere cooperación del paciente, contar con el equipo adecuado a su edad, y se requiere disminuir los reflejos nasales (estornudo, llanto), preparando al paciente con la colocación de algodones con vasoconstrictor y anestésico tópico (oximetazolina más lidocaína 10 g/100 ml en spray), durante unos 10 minutos previos al procedimiento. Se describen los mismos cambios que en la rinoscopia anterior, con la posibilidad de documentar cambios anatómicos o presencia de patología en áreas como meatos nasales (inferior, medio, superior), orificio de salida del seno esfenoidal, torus tubario y orificio faríngeo de la trompa de Eustaquio, estado de los adenoides, etcétera.



Figura 16-6. Poliposis.



Figura 16-7. Endoscopios rígidos y flexibles.

QUEDA PROHIBIDA LA REPRODUCCIÓN TOTAL O PARCIAL DE ESTE LIBRO POR CUALQUIER MEDIO ELECTRÓNICO O MI AUTORIZACIÓN POR ESCRITO DE LA SOCIEDAD MEXICANA DI

Nasofaringe

Rinoscopía posterior: Se utiliza un espejo desde la orofaringe con angulación (rinoscopía posterior indirecta (Figura 16-8) o bien un endoscopio rígido (rinoscopia posterior directa) que permitan explorar la rinofaringe cuando se cuenta con el equipo y la adecuada cooperación del paciente. El paciente debe estar sentado, con el mentón hacia adelante, respirando por nariz y se abate la lengua. Se introduce el endoscopio o el espejo angulado (tratado por calor o con una capa de jabón para evitar que se empañe) por detrás del paladar blando, cuidando de no tocar tercio posterior de lengua ni pared posterior de orofaringe. Las imágenes observadas por el espejo son de menor calidad que con la endoscopia, pero sigue siendo un recurso útil cuando se carece de endoscopio. Se intenta documentar si hay ocupaciones, o alteración en las superficies observadas: torus tubario, marco coanal, presencia de adenoides, etcétera.

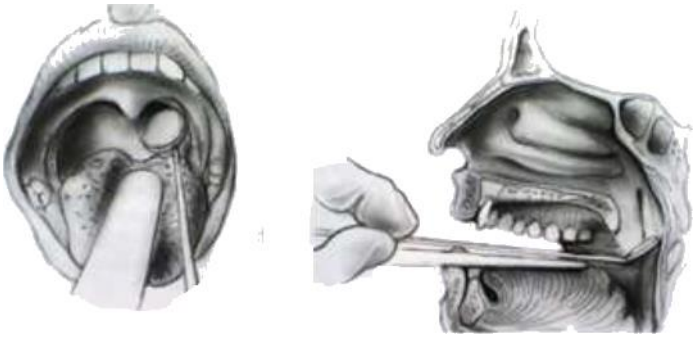

Figura 16-8. Rinoscopia posterior por espejo.

Cavidad oral y orofaringe

Inspección armada pasiva: Se realiza auxiliándose con un abatelenguas. Se revisan de forma ordenada las características externas e internas de los labios, mucosa bucal, lengua, estado de los dientes, encías, trígono retromolar, lengua, paladar duro y blando. Se verifica la oclusión entre las piezas dentales, se puede explorar el orificio de salida de la glándula parótida (a nivel del 2° molar superior) y de la glándula submaxilar (a ambos lados del frenillo lingual).

Se puede registrar el tamaño amigdalino, cuidando de no provocar reflejo nauseoso ni una protrusión excesiva de la lengua, lo cual medializa a las amígdalas por acción del musculo constrictor de la faringe, así como el estado de su superficie: exudado, lesiones ulcerativas, o aumentos focales de volumen (Figura 16-9).

Se describe si las criptas se encuentran abiertas o no, si se encuentra caseum en su interior, si la vascularidad parece estar aumentada al momento de la exploración y si hay descarga nasal posterior visible por detrás de las amígdalas. En la orofaringe también se busca si hay cambios en la superficie y coloración (por infección, quemaduras químicas o patología infiltrativa).



Figura 16-9. Exploración de amígdalas.

Inspección dinámica: Se puede pedir al paciente mientras tiene colocado el abatelenguas que intente pronunciar la consonante “K” para observar la correcta contracción del paladar blando hacia atrás de forma central (un paladar hendido submucoso puede denotar dos masas musculares independientes por debajo de la mucosa y el defecto central se acentúa al pronunciar dicha consonante). También se explora la superficie y correcta movilidad de la lengua al protruirla y pedirle al paciente que la mueva de un lado a otro., hacia arriba y abajo, y por fuera y dentro del borde dentario. Se puede solicitar al paciente que pronuncie diferentes palabras en caso de sospecha de trastornos mecánicos del lenguaje.

QUEDA PROHIBIDA LA REPRODUCCIÓN TOTAL O PARCIAL DE ESTE LIBRO POR CUALQUIER MEDIO ELECTRÓNICO O MECÁNICO, SIN AUTORIZACIÓN POR ESCRITO DE LA SOCIEDAD MEXICANA DE PEDIATRÍA, A.C.

Por ejemplo, el paciente debe repetir frases como “Cuca come coco”, “Susana se suena” “Rápido corren los carros”, etcétera., para verificar la articulación de consonantes involucradas en las diferentes partes de la lengua, labios, dientes y paladar.

Palpación: En ocasiones por el tipo de patología es importante documentar la forma, consistencia y tamaño de las glándulas salivales mayores, alteraciones estructurales del paladar blando y duro, o bien la extensión de patologías ocupativas a nivel del piso de boca, trígono molar, etcétera. Se hace manualmente con guantes siempre que se pueda contar con la participación del paciente.

Oído

Pabellón auricular: Se observa forma, posición, simetría, nivel de implantación (borde superior por encima de pupilas es normal). Se describen cambios en piel en región de oreja y región retroauricular. Se puede palpar en caso de encontrar lesiones que afecten el pabellón, lóbulo y región retroauricular. La palpación del trago que produce dolor o si este se presenta al traccionar el pabellón sugiere la presencia de algún proceso inflamatorio o infeccioso a nivel del oído externo.

Conducto auditivo externo: Para su exploración se utiliza un otoscopio, con un cono adecuado a la edad del paciente, y debe rectificarse traccionando el pabellón hacia arriba y atrás en el adulto, o bien el lóbulo hacia abajo y enfrente en niños menores de 7 años (Figura 16-10). Determinar su permeabilidad, si su trayectoria y diámetro parecen ser adecuados. Se describe su ocupación por cerumen, cuerpos extraños, secreción, tumoraciones. En caso de contar con el instrumental y experiencia adecuados, intentar la extracción de cerumen o aspirar detritus del conducto. No se debe manipular tumoraciones del mismo sin contar antes con estudio de imagen.

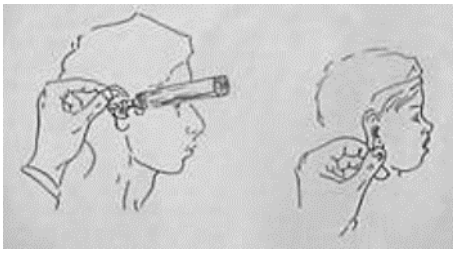

Figura 16-10. Rectificación del conducto auditivo.

Membrana timpánica y oído medio: Por medio del otoscopio, microscopio o endoscopio se logra visualizar con adecuada nitidez la membrana timpánica para

QUEDA PROHIBIDA LA REPRODUCCIÓN TOTAL O PARCIAL DE ESTE LIBRO POR CUALQUIER MEDIO ELECTRÓNICO O MECÁNICO, SIN AUTORIZACIÓN POR ESCRITO DE LA SOCIEDAD MEXICANA DE PEDIATRÍA, A.C.

su descripción y diagnóstico. Se coloca el cono más amplio que el paciente pueda tolerar. Se revisa en la membrana timpánica integridad, coloración gris-perla translucida, la concavidad natural que forma un reflejo luminoso en cuadrante antero-inferior en forma de rebanada de pastel. Se identifica en la porción flácida (en forma de semiluna ubicada en la parte superior) si hay retracción, incluida la formación de alguna bolsa retraída por encima de la cadena de huesecillos. En la porción tensa (inferior) se verifica presencia y posición de los huesecillos del oído medio, siendo más notorio el martillo con su mango y su apófisis corta (Figura 16-11).



Figura 16-11. Esquema de otoscopia normal.

Entre los hallazgos patológicos en la otoscopía se encuentran los siguientes:

- ***Aumento de la vascularidad de la membrana:*** Si no ha habido manipulación excesiva del conducto (que produce vasodilatación de vasos de la membrana, llamado reflejo rojo) puede tratarse de datos incipientes de inflamación aguda (otitis media aguda, timpanotubaritis). En ambos casos puede notarse abombamiento de la membrana (ver más adelante).
- ***Placas de miringoesclerosis*:** Nos debe alertar sobre procesos inflamatorios del oído medio antiguos, que dejan placas calcáreas que comprometen la elasticidad de la membrana para la transmisión del sonido.
- ***Retracción:*** Es más visible en la porción flácida. Si además afecta a la porción tensa, la cadena de huesecillos puede verse demasiado prominente y rectificada su angulación; el reflejo luminoso en forma de pastel se pierde y se obtienen múltiples brillos en forma esférica en los sitios más profundizados de la membrana; también se puede apreciar una prominencia inusual del *anulus* (anillo óseo que bordea la membrana) todo lo anterior compatible con otitis media serosa, tanto en su fase de retracción como en su fase de otitis media adhesiva.
- ***Abombamiento de la membrana:*** En casos de otitis media aguda, la membrana en vez de verse excavada (cóncava) se aprecia una convexidad creciente que apunta hacia el observador, se pierde reflejo luminoso y transparencia de la membrana, tanto por ocupación del oído medio, así como por vasodilatación de los vasos de la membrana misma.
- ***Presencia de perforaciones:*** Describir en la medida de lo posible su ubicación según cuadrantes (anteroinferior, anterosuperior, postero-inferior y posterosuperior), el porcentaje que abarca (cada cuadrante se calcula el 25% del área de la membrana), su posición (central o marginal),

QUEDA PROHIBIDA LA REPRODUCCIÓN TOTAL O PARCIAL DE ESTE LIBRO POR CUALQUIER MEDIO ELECTRÓNICO O MECÁNICO, SIN AUTORIZACIÓN POR ESCRITO DE LA SOCIEDAD MEXICANA DE PEDIATRÍA, A.C.

si hay secreciones ocupando el oído medio, o bien, si el color de la mucosa del oído medio se ve hiperémico, dando un tono rojizo a las estructuras óseas que contiene.

- En caso de retracción o abombamiento, se recomienda realizar una otoscopía neumática para supervisar la movilidad de la membrana timpánica ante presión tanto positiva (insuflar el conducto) como negativa (extraer el aire del conducto). Si no se cuenta con otoscopio neumático, se pide al paciente durante la otoscopía realizar la maniobra de Valsalva (insuflar las mejillas con la nariz tapada, transmitiendo la presión positiva por la trompa de Eustaquio, con lo que se abombaría al menos la porción flácida de la membrana) y la maniobra de Tonbee (deglutir con la nariz tapada, creando vacío hacia el oído medio, provocando leve retracción de la membrana durante la deglución).
- Presencia de ocupaciones en el interior del oído medio de secreción en casos de otitis (describir la coloración del líquido contenido en la membrana, llamado derrame) o bien de masas sólidas visibles por patología tumoral. También describir si la ocupación se acompaña de nivel hidroaéreo o la presencia de burbujas.

Exploraciones especiales en otorrinolaringología

QUEDA PROHIBIDA LA REPRODUCCIÓN TOTAL O PARCIAL DE ESTE LIBRO POR CUALQUIER MEDIO ELECTRÓNICO O MECÁNICO, SIN AUTORIZACIÓN POR ESCRITO DE LA SOCIEDAD MEXICANA DE PEDIATRÍA, A.C.

Exploración de audición (diapasones)

Se realiza si el paciente refiere hipoacusia, o cuando los cambios en la otoscopía pueden sugerir un problema auditivo (placas de miringoesclerosis, perforaciones, ocupación del oído medio con abombamiento o bien retracción de la membrana timpánica, por otitis media serosa). También ante cuadros de vértigo o en casos de acúfeno en estudio es importante documentar el nivel de audición. Se recomienda hacer las pruebas con el diapasón de 512 Htz por ser el que mejor relación tiene entre sonido y vibración. Cualquier alteración en la prueba de diapasones requiere la exploración de la audición por métodos más cuantitativos y exactos (audiometría tonal, potenciales evocados auditivos del tallo cerebral).

- ***Prueba de Rinne:*** Se hace vibrar el diapasón, se coloca sobre la mastoides de un lado (valora vía ósea, es decir, el nervio directamente sin estimular el oído medio). Al dejar de oírlo, se coloca el diapasón por enfrente del conducto auditivo ipsilateral para verificar la vía aérea (oído medio). Lo normal es que dure más la vía aérea que la ósea (Rinne

positivo). Esto se modifica si hay al menos una pérdida de 15 dB en vía aérea para que se invierta la duración (Rinne negativo). Se explora el otro oído de la misma forma (Figura 16-12).

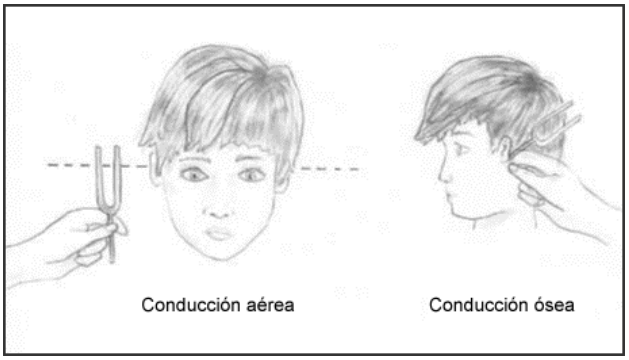

Figura 16-12. Prueba de Rinne.

- ***Prueba de Webber:*** Se hace vibrar el diapasón y se coloca en algún punto de la línea media, por ejemplo: vértex, pirámide nasal, dientes o mentón. Lo esperable en audición normal bilateral, sería que el paciente escuche el sonido de forma central. Si lateraliza hacia un lado, deberá registrarse en ese lado si el Rinne era negativo (y se confirmaría pérdida conductiva, es decir, un problema del oído medio). Si el Webber lateraliza hacia un oído que presentaba Rinne positivo, entonces sugiere pérdida neurosensorial del lado opuesto. El Webber también puede ser central si la pérdida auditiva es de la misma naturaleza (conductiva o neurosensorial) y de intensidad semejante en ambos oídos. Se requiere al menos de una diferencia de 5-10 dB entre ambos oídos para que el Webber lateralice (Figura 16-13).
- ***Prueba de Swabach:*** Requiere que el explorador sea normo-oyente. Se coloca el diapasón vibrando sobre la mastoides (vía neurosensorial) o frente al conducto (vía aérea, la más usada en esta prueba) del paciente. Este debe informar de inmediato cuando deje de oír el sonido. El explorador se coloca a sí mismo el diapasón en la misma posición que al paciente. Si el explorador percibe sonido, se presume que el paciente cursa con algún grado de hipoacusia.

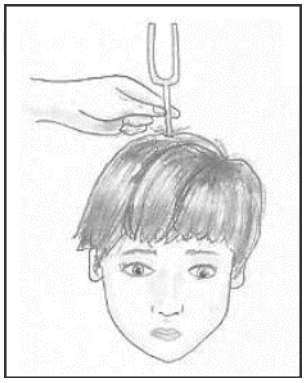

Figura 16-13. Prueba de Webber.

QUEDA PROHIBIDA LA REPRODUCCIÓN TOTAL O PARCIAL DE ESTE LIBRO, POR CUALQUIER MEDIO ELECTRÓNICO O MECÁNICO, SIN AUTORIZACIÓN POR ESCRITO DE LA SOCIEDAD MEXICANA DE

La Figura 16-14 resume de manera sintetizada los resultados de los diapasones.

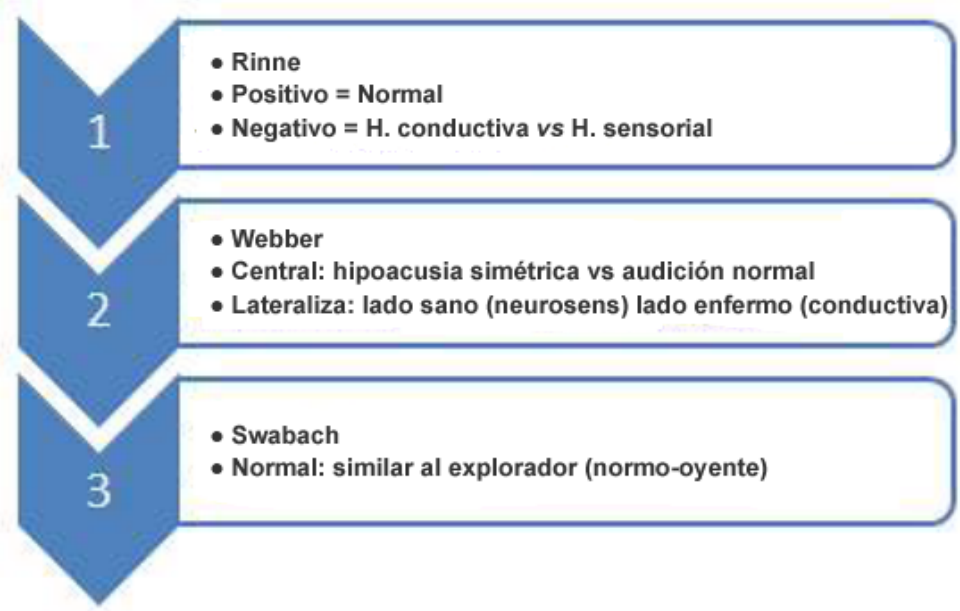

Figura 16-14. Resultados de diapasones.

SOCIEDAD MEXICANA DE PEDIATRÍA, A.C.

Cuello

Inspección: Es preferente hacerlo con el cuello descubierto desde las regiones supraclavicular y axilar, con el paciente sentado. Se buscan asimetrías, desplazamiento de estructuras, presencia de lesiones visibles, cicatrices, nevos u otras alteraciones de la superficie.

QUEDA PROHIBIDA LA REPRODUCCIÓN TOTAL O PARCIAL DE ESTE LIBRO POR CUALQUIER MEDIO ELECTRÓNICO O MECÁNICO, SIN AUTORIZACIÓN POR ESCRITO DE LA SOCIEDAD MEXICANA DE PEDIATRÍA, A.C.

Palpación: Puede hacerse desde enfrente del paciente, o bien desde atrás, con la cabeza en posición neutra para dar máxima relajación de los músculos del cuello. Se palpa todo el cuello en busca de lesiones y adenopatías, describiendo localización exacta de las lesiones, si es superficial o profunda, si es única o múltiples, así como adherencia a planos adyacentes. Se describen los hallazgos con respecto al grupo ganglionar que se está explorando en caso de adenopatías, (Figura 16-15) o bien desde el trígono donde se encuentra (Figura 16-16). Para una mayor descripción ver exploración de cuello en el capítulo de oncología.

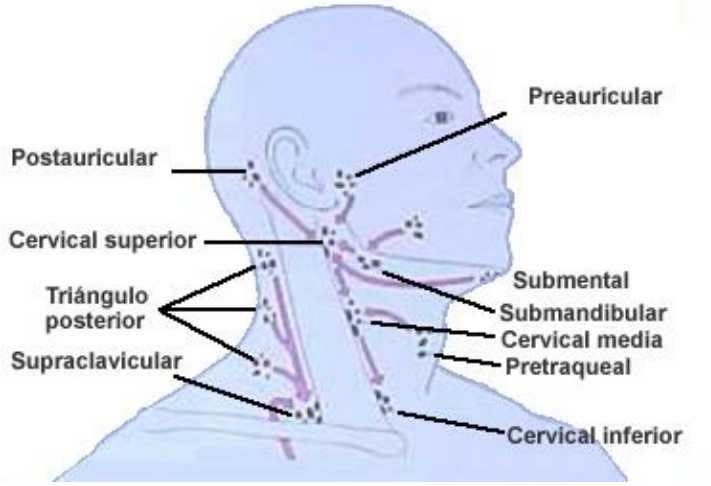

Figura 16-15. Grupos ganglionares del cuello

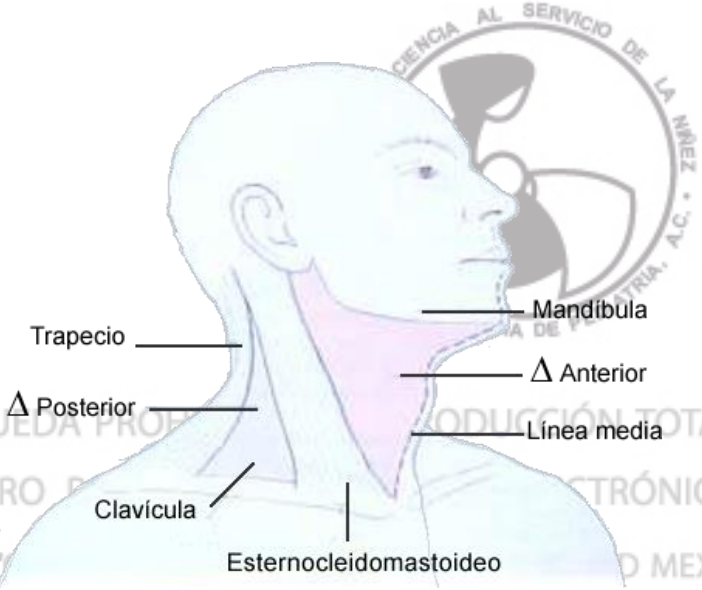

QUEDA PROHIBIDA LA REPRODUCCIÓN TOTAL O PARCIAL DE ESTE LIBRO POR CUALQUIER MEDIO ELECTRÓNICO O MECÁNICO, SIN AUTORIZACIÓN DE LA ASOCIACIÓN MEXICANA DE PEDIATRÍA, A.C.

Figura 16-16. Trígonos del cuello

Exploración del equilibrio

El equilibrio es una sensación compleja que se integra a nivel central. Está dada por información de nuestra posición en el espacio (información visual), la oposición a la gravedad por nuestros músculos (sensación somatosensorial integrada en **el** cerebelo) y cambios de aceleración en diferentes direcciones (información del vestíbulo, VIII par craneal). Es importante distinguir entre diferentes síntomas que pueden ser confundidos con vértigo y sus definiciones, para abordar correctamente al paciente y dirigir así la exploración correspondiente:

Tabla 16-2. Diferentes síntomas referidos como alteraciones del equilibrio y estado de alerta.

Síntoma	Definición	Origen
Vértigo	Alucinación de movimiento.	S. vestibular vs SNC.
Inestabilidad	Alteración de ubicación espacial, con sensación de caída.	S. vestibular vs SNC.
Mareo	Malestar asociado al movimiento.	Aparato gastrointestinal, cardiovascular, nivel de presión sanguínea, nivel de glucemia, etcétera.
Lipotimia	Sensación de desvanecimiento con pérdida súbita de la conciencia.	Aparato gastrointestinal, cardiovascular, nivel de presión sanguínea, nivel de glucemia, etcétera.
Síncope o desmayo	Caída con pérdida del estado de alerta. Se acompaña con síntomas vagales (náuseas, sensación de desvanecimiento, visión borrosa, palidez en la piel y frialdad, etcétera).	Aparato cardiovascular

El vértigo debe de corroborarse como el síntoma a explorar. Se define como alucinación de movimiento, muchas veces se describe como rotatorio, y se refiere como subjetivo (el sujeto siente que se mueve) u objetivo (siente que se mueve el entorno). Importan para su abordaje conocer antecedentes de enfermedad general (enfermedades metabólicas, vasculares, trauma, ingesta de fármacos), antecedentes otológicos y síntomas acompañantes (acúfeno, hipoacusia, plenitud aural, antecedentes de otitis, uso de ototóxicos, barotrauma), factores desencadenantes (cambios posturales), duración, periodicidad, así como sintomatología neurovegetativa asociada (nausea, vómito, palpitaciones, piel fría y sudorosa, nerviosismo, etcétera, siendo característicos de vértigo periférico).

El vértigo se explora a partir del nistagmo, siendo un reflejo de la vía vestíbulo-ocular. Es un movimiento ocular reflejo, rítmico y conjugado de ambos ojos; se aprecia que el movimiento de ojos tiene una fase lenta (de deriva, que denota el sitio de patología) y la fase rápida, siendo un movimiento compensatorio para regresar la mirada al punto de origen y, por tanto, hacia el vestíbulo dominante en ese momento. Se describe su dirección con respecto a la fase rápida.

A su vez, debe de distinguirse entre vértigo periférico por el aparato vestibular y VIII par, siendo el más frecuente (Igual o mayor a 90% de los casos) del central.

QUEDA PROHIBIDA LA REPRODUCCIÓN TOTAL O PARCIAL DE ESTE LIBRO POR CUALQUIER MEDIO ELECTRÓNICO O MECÁNICO, SIN AUTORIZACIÓN POR ESCRITO DE LA SOCIEDAD MEXICANA DE PEDIATRÍA, A.C.

El periférico tiene características particulares. Suele presentar el nistagmo con una latencia (tarda algunos segundos en aparecer tras el estímulo de mover la cabeza), tiende a fatigarse el reflejo ante la repetición; suele ser desencadenado por cambios de postura y tener una dirección fija, casi siempre horizontal.

El vértigo central (lesión de núcleos vestibulares y vías centrales, cerebelo y vía visual) suele acompañarse de otros síntomas y signos neurológicos (dismetría y discinecias, por ejemplo) o bien, de síntomas oculares (diplopía, disminución de agudeza visual, alteración en movimientos del globo ocular, etcétera.) (véase Tabla 16-3).

Tabla 16-3. Diferencias entre vértigo periférico y central.

	Periférico (VII par)	Central (cerebelo, vía visual)
Desencadenante	Cambios posturales	Ninguno
Aparición	Latencia	Sin latencia
Persistencia	Con fatiga	Sin fatiga
Dirección	Fija/horizontal	Vertical, cambiante
Otros síntomas	Vagales; náusea, vómito, palpitaciones, piel fría y sudorosa, nerviosismo, etcétera.	Alteraciones del aparato locomotor, del estado de alera o de coordinación ocular.

QUEDA PROHIBIDA LA REPRODUCCIÓN TOTAL O PARCIAL DE ESTE LIBRO, POR CUALQUIER MEDIO ELECTRÓNICO O MECÁNICO, SIN AUTORIZACIÓN POR ESCRITO DE LA SOCIEDAD MEXICANA DE PEDIATRÍA, A.C.

La semiología adecuada con respecto a la duración del nistagmo, otros síntomas acompañantes (cuadro neurovegetativo con náuseas, vómito), factores desencadenantes (cambios posturales) y sensación descrita por el paciente ayudan a distinguir los cuadros de vértigo de aquellos que no lo son. El vértigo verdadero se determina por la sensación rotatoria de movimiento.

Puede estar acompañado de síntomas auditivos (hipoacusia, acúfeno, plenitud aural), antecedentes de alteraciones en oído (infección, exposición a ototóxicos, barotrauma). Si bien el vértigo también puede tener un origen central (congénito, alteraciones neurológicas físicas o anatómicas, alteraciones de la vía visual).

Las pruebas para la exploración del vértigo son:

Exploración del vértigo espontáneo: Sin realizar ningún cambio postural, se observa el nistagmo. Se registra si el nistagmo cambia de dirección en diferentes momentos (central) o es consistente en una sola dirección, generalmente sin importar hacia dónde dirige la mirada el paciente (periférico).

Maniobra de Dix –Hallpike: El paciente debe estar sentado con posibilidad de recostarlo en posición supina. Se le pide que mantenga los ojos abiertos durante toda la prueba. Se cambia rápidamente de posición sentado a supina, con la cabeza rotada 45 grados hacia un lado y colgando levemente la cabeza. La posición se mantiene por 10 a 20 segundos y, cuando es positiva, se observa del lado afectado que hay nistagmo con características periféricas (latencia, fatiga, y una sola dirección) y el paciente refiere vértigo con o sin síntomas neurovegetatitvos. El componente lento suele ser hacia el oído afectado y el componente rápido hacia el oído sano o menos afectado (Figura 16-17).



Figura 16-17. Prueba de Dix –Hallpike.

QUEDA PROHIBIDA LA REPRODUCCION TOTAL O PARCIAL DE ESTE LIBRO POR CUALQUIER MEDIO ELECTRÓNICO O MECÁNICO, SIN AUTORIZACIÓN POR ESCRITO DE LA SOCIEDAD MEXICANA DE PEDIATRÍA, A.C.

Pruebas de coordinación central (para descartar participación del cerebelo o vía visual):

- ***Prueba dedo-nariz:*** El paciente debe tocar el dedo del explorador (a una distancia fija de su rostro) y luego su propia nariz, con una mano, primero con los ojos abiertos y luego con los ojos cerrados. Explorar igual la otra mano. Descartar dismetrías (fallo del cálculo de distancia a ojos cerrados) y adiadococinesias (movimientos erráticos e incoordinados) (Figura 16-18).



Figura 16-18. Prueba de dedo-nariz.

- ***Prueba de Romberg:*** El paciente debe estar de pie (pies juntos, brazos estirados al frente, ojos cerrados con leve extensión de la cabeza hacia atrás) Normal: sin movimiento. Romberg positivo: El paciente presenta sensación de caída o leve lateralización hacia el oído afectado (afección vestibular) Romberg negativo: El paciente no tolera la posición o presenta franca caída (lesión cerebelosa) (Figura 16-19).



Figura 16-19. Prueba de Romberg

SOCIEDAD MEXICANA DE PEDIATRÍA, A.C.

Marcha

Prueba de Tandem: marchar en un mismo sitio. El paciente con alteraciones de vértigo periférico tiende a rotar hacia el lado afectado. Si la lesión es central, los fallos en la marcha suelen ser erráticos.

QUEDA PROHIBIDA LA REPRODUCCIÓN TOTAL O PARCIAL DE ESTE LIBRO POR CUALQUIER MEDIO ELECTRÓNICO O MECÁNICO SIN AUTORIZACIÓN POR ESCRITO DE LA SOCIEDAD MEXICANA DE PEDIATRÍA, A.C.

Marcha talón-punta: Se le pide al paciente que marche primero hacia adelante y luego hacia atrás, juntando la punta de un pie con el talón del otro. Primero se realiza con los ojos abiertos y luego cerrados. El paciente sin lesión suele conservar la línea recta. Paciente con lesión vestibular se lateraliza al marchar hacia atrás hacia el oído afectado (signo de la estrella) y el paciente con lesión central suele no poder ejecutar la marcha a ojos cerrados, presentando caída, o bien, franca marcha atáxica y con aumento de la base de sustentación (Figura 16-20).



Figura 16-19. Prueba de marcha talón-punta.

Si las pruebas vestibulares parecen confirmar una lesión de tipo periférico, se deberá complementar con pruebas de audición para detectar si el problema es vestibular puro o participa también la parte auditiva del VIII par. En ambos casos se requiere confirmación por pruebas de gabinete (electronistagmografía y audiometría generalmente).

Exploración de laringe e hipofaringe

Se realiza laringoscopía indirecta según los síntomas que refieren del paciente y si éste es capaz de cooperar. Puede realizarse por espejo laríngeo o bien por endoscopio (rígido de 70 o 90 grados, o bien flexible). La posición es con el paciente sentado, la cabeza algo inclinada hacia atrás y con el mentón hacia adelante, y debe permitir sujetar la gasa sin realizar demasiada fuerza ni tratar de meterla. Debe respirar por la boca, en una forma jadeante pero manteniendo quieto el paladar. El espejo debe ser tratado con jabón o solución antiempañante, o bien someterse a calor. Se introduce hasta el paladar blando, sin tocar la lengua, y se puede incluso elevar levemente el paladar y la úvula.

Se identifican la base de la lengua, las amigdalas linguales, la vallécula, la epiglotis, los pliegues ariteno-epiglóticos, los cartílagos aritenoides y los senos piriformes.

En la endolaringe se identifican las bandas ventriculares (cuerdas vocales falsas), el ventrículo laríngeo, las cuerdas vocales y la tráquea. Se le pide al paciente que fone la vocal “iiii” o “eeee” con el fin de visualizar la movilidad de ambas cuerdas vocales (aducción durante la fonación); se identifica la unión de ambas (comisura anterior). Se desea descartar alteraciones de la mucosa, neoformaciones en cualquier estructura mencionada y la movilidad de las cuerdas, así como el diámetro anteroposterior que puede estar reducido (antecedente de disnea, o de intubación prolongada). (Figura 16-21).

QUEDA PROHIBIDA LA REPRODUCCIÓN TOTAL O PARCIAL DE ESTE LIBRO POR CUALQUIER MEDIO ELECTRÓNICO O MECÁNICO, SIN AUTORIZACIÓN POR ESCRITO DE LA SOCIEDAD MEXICANA DE PE



Figura 16-21. Exploración de hipofaringe y laringoscopia indirecta.

Capítulo 17

Exploración Oftalmológica

Dra. Belina Arias Cabello

La revisión de los ojos es una parte fundamental que todo pediatra debe incluir en su exploración, desde los recién nacidos hasta las siguientes revisiones del paciente pediátrico.

De acuerdo con el artículo 61 de la Ley General de Salud, existen 2 tamices visuales de importancia, los cuales deberán de ser solicitados por el pediatra al servicio de oftalmología para una valoración integral:

a) ***Prematuros:*** Descartar retinopatía del prematuro en pacientes ≤ 34 sdg y ≤ 1750g al nacimiento, en general se solicita a las 4 semanas de nacimiento. (gpc 2015 detección, diagnóstico y tratamiento de retinopatía del prematuro en el segundo y tercer nivel de atención).
b) ***Recién nacidos a término:*** Solicitar o referir a valoración por oftalmólogo a las 4 semanas de nacimiento para descartar alteraciones que pudieran dejar secuelas o discapacidad visual (ej: catarata congénita), y patologías que pongan en riesgo la vida del paciente (ejemplo, retinoblastoma).

QUEDA PROHIBIDA LA REPRODUCCIÓN TOTAL O PARCIAL DE ESTE LIBRO POR CUALQUIER MEDIO ELECTRÓNICO O MECÁNICO, SIN AUTORIZACIÓN POR ESCRITO DE LA SOCIEDAD MEXICANA DE PEDIATRÍA, A.C.

Independientemente de estos 2 tamices, el pediatra deberá realizar la siguiente valoración oftalmológica, tanto en su práctica privada, como a nivel institucional, para referir a tiempo cualquier anormalidad.

Observación directa

- Agudeza visual (ideal monocular y binocular).
- Recién nacidos: Blefaroespasmo al estímulo luminoso.
- Pre-verbales: Fijación y seguimiento de un objeto o estímulo luminoso.
- Verbales: lo obtenido con una cartilla de Snellen.
- Globo ocular: valorar la presencia e integridad.
- Párpados y anexos: Valorar tamaño, defectos congénitos (ejemplo: coloboma), apertura completa, presencia o no de alguna tumoración.

- Movimientos oculares: En forma de h, valorar todos los movimientos, realizar reflejo de Hirschberg o corneal para detectar desviaciones.

Con oftalmoscopio directo realizar test de Brückner o exploración del reflejo rojo:

- Reflejos pupilares: Fotomotor y consensual, presentes y normales. presencia o no de anisocoria.
- Segmento anterior: Valorar coloración de la conjuntiva, transparencia de la córnea y transparencia del cristalino (descartar “leucocoria”).
- Fondo de ojo: Valorar el reflejo rojo, deben ser simétricos en cuanto a brillantez y color. Es de vital importancia descartar alteraciones a este nivel, principalmente ausencia del reflejo, o reflejo anormal “leucocoria”.

Recordar:

- Enviar a tamiz visual a todo recién nacido a término con oftalmólogo pediatra a las 4 semanas de nacido para descartar alteraciones y evitar secuelas.
- Solicitar valoración por oftalmólogo pediatra o retinólogo a las 4 semanas de nacido en prematuros para descartar retinopatía del prematuro.
- Referir a todo paciente con algún hallazgo anormal, cualquiera que sea su edad.

QUEDA PROHIBIDA LA REPRODUCCIÓN TOTAL O PARCIAL DE ESTE LIBRO POR CUALQUIER MEDIO ELECTRÓNICO O MECÁNICO, SIN AUTORIZACIÓN POR ESCRITO DE LA SOCIEDAD MEXICANA DE PEDIATRÍA, A.C.

Tabla 17-1. Exploración oftalmológica.

EXPLORACIÓN OFTALMOLÓGICA								
		OJO DERECHO				OJO IZQUIERDO			
Agudeza visual								
Globo ocular íntegro		Si		No		Si		No	
Párpados y anexos normales		Si		No		Si		No	
Reflejos pupilares		Fotomotor		Consensual		Fotomotor		Consensual	
Movimientos oculares Seleccione la posición encontrada		Normal 		Endotropia 		Exotropia 		Vertical 	
Anotaciones extra									
		OJO DERECHO				OJO IZQUIERDO			
Segmento anterior		Normal		Anormal		Normal		Anormal	
	Conjuntiva								
	Córnea								
	Iris								
Reflejo rojo/Brückner Seleccione lo encontrado		Normales 		Ausencia de reflejo/leuco-coria 		Desiguales 		Lesiones, opacidades 	

PARCIAL DE ESTE
MECÁNICO, SIN
DE PEDIATRÍA, A.C.

Capítulo 18

Exploración Odontológica

Dr. Gonzalo López Hernández

La exploración dental es un proceso con el que se analiza la salud bucodental de un paciente. Consta de dos partes, la inspección extraoral y la inspección intraoral.

En la exploración extraoral consta de partes que están fuera de la boca, pero que pueden influir en la salud bucodental, la fase intraoral busca tanto los tejidos internos de la boca como las piezas dentales.

Exploración extraoral

Una de las primeras cuestiones que tenemos en cuenta son las asimetrías faciales y los cambios de coloración en la piel que se hubieran podido producir en zonas cercanas a la boca. El estudio de perfil es especialmente relevante en personas con ortodoncias.

Posteriormente se lleva a cabo un examen en la zona submandibular y cuello, para detectar inflamaciones en estas zonas. También se realiza una palpación en la articulación temporomandibular, en la zona anexa a la entrada del oído. (Tabla 18.1)

Exploración intraoral

La exploración anterior nos permite descartar inflamaciones y otras dolencias reflejadas en zonas externas a la boca. Una vez realizadas, y si no se ha detectado ningún síntoma, se lleva a cabo la exploración intradental.

Las zonas que se analizan son los tejidos y las piezas dentales, de esta manera podemos determinar el estado de la salud bucodental del paciente. En el momento de explorar los tejidos y las zonas extradentales, se inspecciona lengua, el suelo de la boca, paladar y mucosa labial. Es fundamental realizar un

QUEDA PROHIBIDA LA REPRODUCCIÓN TOTAL O PARCIAL DE ESTE LIBRO POR CUALQUIER MEDIO ELECTRÓNICO O MECÁNICO, SIN AUTORIZACIÓN POR ESCRITO DE LA SOCIEDAD MEXICANA DE PEDIATRÍA, A.C.

análisis clínico de estas partes de la boca, ya que muchas de las dolencias bucales más comunes se originan en estas zonas.

A continuación, llevamos a cabo un exhaustivo análisis de las piezas dentales, en lo que será la fase más importante de la exploración dental. Para comenzar, nos ayudaremos de una sonda de exploración, un espejo intraoral y una pinza acodada. Mientras realizamos la exploración, nos ayudamos de un odontograma, en el que revisamos exploraciones anteriores y reflejamos las conclusiones de la exploración, pieza por pieza. Si fuera necesario, se pueden realizar pruebas complementarias como radiografías o biopsias.

Tabla 18.1. Exploración extraoral.

Exploración del músculo masetero • La realizamos uni- y bilateralmente, aplicando una presión relativamente firme. • Con ella pretendemos valorar la sensibilidad dolorosa, la tonicidad y la existencia de hipertrofia.	
Exploración del músculo temporal • Se palpará también por vía cutánea (fascículos anterior, medio y superior) y vía endobucal (tendón).	
Exploración del músculo pterigoideo interno • Se palpa por vía endobucal (porción superior o inferior) y vía cutánea en el ángulo de la mandíbula por la parte interna (porción inferior).	
Exploración del músculo pterigoideo externo • Su palpación es dificultosa. Se realiza por vía endobucal. • Con el dedo índice dirigido a la tuberosidad en una dirección mediaposterior y superior palparemos el cuerpo inferior.	

QUEDA PROHIBIDA LA REPRODUCCIÓN PARCIAL DE ESTE LIBRO POR CUALQUIER MEDIO ELECTRÓNICO O MECÁNICO, SIN AUTORIZACIÓN POR ESCRITO DE LA SOCIEDAD MEXICANA DE PEDIATRÍA, A.C.

Tabla 18-2. Exploración de mucosas.

Exploración de labios • La zona bermellón debe ser evaluada mediante inspección y palpación. Es fundamental observar elevaciones o depresiones, cambios en la consistencia y el color, úlceras y descamación.	
Exploración de mucosa labial • Se debe retraer la mucosa con los dedos, hacer palpación bidigital y ver el fondo de saco tanto superior como inferior, así como observar los frenillos.	
Exploración de mucosa yugal o bucal • Se debe efectuar la retaracción con el abatelenguas para observar el trígono retromolar; debe hacerse de atrás hacia adelante para no obstruir la visibilidad y la salida del conducto paratídeo o de Stenon.	
Exploración de paladar blando • La lengua se debe deprimir con un abatelenguas o espejo para ver todo el paladar blando y la úvula; no se recomienda la palpación porque se puede provocar el reflejo de vómito en el paciente.	
Exploración de paladar duro • Se observa directamente al levantar la cabeza del paciente.	

QUEDA PROHIBIDA LA REPRODUCCIÓN PARCIAL DE ESTE LIBRO POR CUALQUIER MEDIO ELECTRÓNICO O MECÁNICO, SIN AUTORIZACIÓN POR ESCRITO DE LA ACADEMIA MEXICANA DE PEDIATRÍA, A.C.

Exploración de tonsilas y orofaringe • La lengua debe permanecer deprimida, cada tonsila debe tener el mismo tamaño, son rojas, brillantes y lisas, cualquier cambio debe ser monitoreado o enviado a interconsulta con un otorrinolaringólogo.	
Exploración de lengua • Se le solicita al paciente que la extienda hacia afuera lo más que pueda para poder observar la zona dorsal y ver todas las papilas filiformes, fungiformes y caliciformes y la función para descartar una neoplasia de la base de la lengua. • Después, con una gasa, se retrae la lengua a la izquierda y derecha para observar el borde lateral y las papilas foleadas.	
Exploración del piso de la boca • La inspección del piso de la boca se hace levantando la lengua hasta tocar el paladar y se revisa toda la zona ventral, observando los conductos principales.	

QUEDA PROHIBIDA LA REPRODUCCIÓN PARCIAL DE ESTE LIBRO POR CUALQUIER MEDIO MECÁNICO, SIN AUTORIZACIÓN POR ESCRITO DE LA SOCIEDAD MEXICANA DE PEDIATRÍA, A.C.

Exploración dental

Es de importancia conocer la erupción dental para que al momento de realizar la exploración tengamos el conocimiento de que piezas dentales deben estar en boca de acuerdo a su edad y de no estar presentes realizar un interrogatorio para saber los motivos por los cuales no están así como apoyarnos de auxiliares de diagnóstico como radiografías panorámicas y periapicales.

Exploración de proceso alveolar • Se debe palpar todo el reborde alveolar de los pacientes sin dientes para detectar cambios de consistencia y expansiones, sin olvidar la zona lingual y palatina o vestibular de la mandíbula y el maxilar.	
Exploración de encía • Se debe palpar las encías con el objeto de identificar engrosamientos o masas y verificar ausencia de dolor, inflamación o sangrado.	

Tabla 18-3. Dentición y caída de los dientes de leche.

Tabla de dentición y caída de los dientes de leche

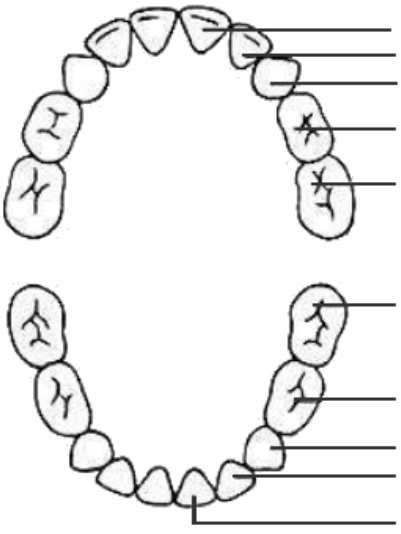

Dientes superiores	Erupción	Se caen
Incisivo central	8-12 meses	6-7 años
Incisivo lateral	9-13 meses	7-8 años
Canino (colmillo)	16-22 meses	10-12 años
Primer molar	13-19 meses	9-11 años
Segundo molar	25-33 meses	10-12 años
Dientes inferiores	**Erupción**	**Se caen**
Segundo molar	23-31 meses	10-12 años
Primer molar	14-18 meses	9-11 años
Canino (colmillo)	17-23 meses	9-12 años
Incisivo lateral	10-16 meses	7-8 años
Incisivo central	6-10 meses	6-7 años

PARCIAL DE ESTE
MECÁNICO, SIN
A DE PEDIATRÍA, A.C.

Tabla 18-4. Erupción de los dientes permanentes.

Tabla de erupción de los dientes permanentes

Dientes superiores	Erupción
Incisivo central	7-8 años
Incisivo lateral	8-9 años
Canino (colmillo)	11-12 años
Primer premolar (primer bicúspide)	10-11 años
Segundo premolar (segundo bicúspide)	10-12 años
Primer molar	6-7 años
Segundo molar	12-13 años
Tercer molar (muela del juicio)	17-21 años

Dientes inferiores	Erupción
Tercer molar (muela del juicio)	17-21 años
Segundo molar	11-13 años
Primer molar	6-7 años
Segundo premolar (segundo bicúspide)	11-12 años
Primer premolar (primer bicúspide)	10-12 años
Canino (colmillo)	9-10 años
Incisivo lateral	7-8 años
Incisivo central	6-7 años

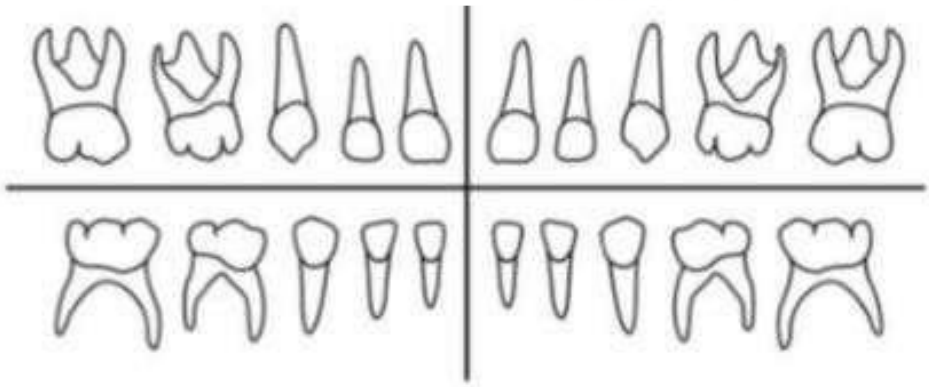

MEXICANA DE PEDIATRÍA
PARCIAL DE ESTE
MECÁNICO, SIN
DE PEDIATRÍA, A.C.

Figura 18-1. Odontograma: Dentición temporal.

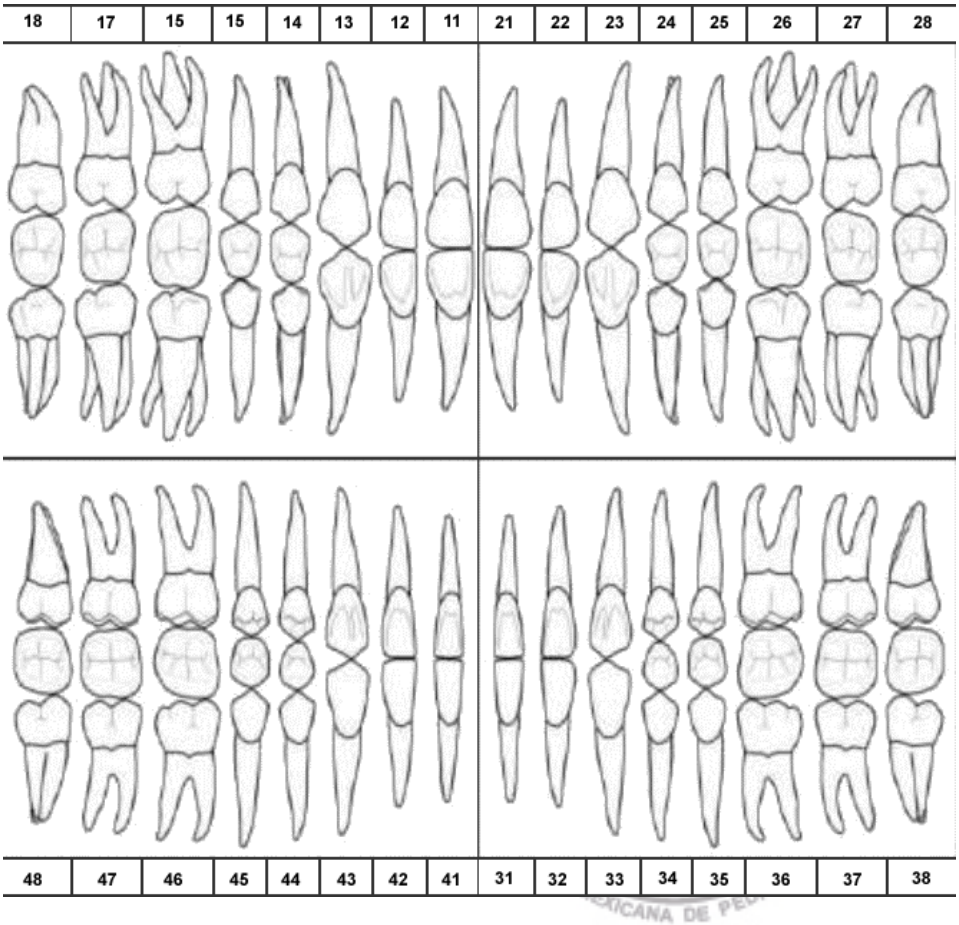

Figura 18-2. Odontograma: Dentición permanente.

QUEDA PROHIBIDA LA REPRODUCCIÓN TOTAL O PARCIAL DE ESTE LIBRO POR CUALQUIER MEDIO ELECTRÓNICO O MECÁNICO, SIN AUTORIZACIÓN POR ESCRITO DE LA SOCIEDAD MEXICANA DE PEDIATRÍA, A.C.

Capítulo 19

Exploración del Cuello

Dra. Iris Yael Gallardo Gallardo

Para realizar un examen físico completo de esta región se deben considerar las siguientes características.



Figura 19-1. Características a considerar en el examen físico completo del cuello

QUEDA PROHIBIDA LA REPRODUCCIÓN TOTAL O PARCIAL DE ESTE LIBRO POR CUALQUIER MEDIO ELECTRÓNICO O MECÁNICO, SIN AUTORIZACIÓN POR ESCRITO DE LA SOCIEDAD MEXICANA DE PEDIATRÍA, A.C.

El cuello en los pacientes pediátricos incrementa su fuerza conforme aumenta la edad. Existen diferencias entre el cuello del niño y del adulto principalmente en que es un cuello corto y ancho.

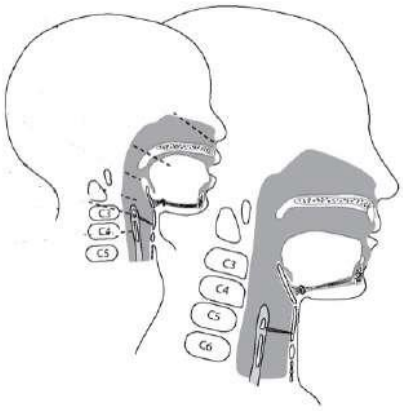

Figura 19-2. Diferencias entre el cuello del niño y el adulto.

Cuello

- Estructura que une el tórax a la cabeza.
- Permite movimientos.

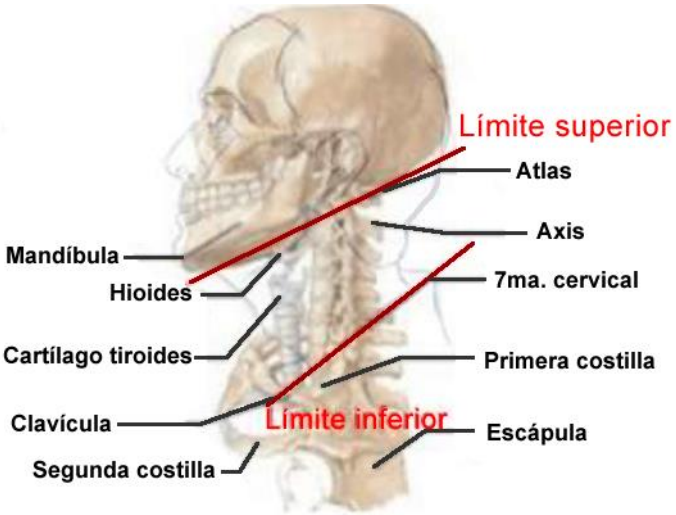

Figura 19-3. Estructura anatómica del cuello.

Los huesos del cuello están constituidos por la columna cervical la cual tiene 8 nervios cervicales espinales asociados a las vértebras cervicales y el hueso hioides el cual se encuentra anterior a nivel de C3.

En los niños, las vértebras son principalmente cartilaginosas y completan su remplazo lentamente a hueso. Esta flacidez por el cartílago provoca una curvatura aumentada de cervicales (lordosis) en los niños a diferencia del adulto.

QUEDA PROHIBIDA LA REPRODUCCIÓN TOTAL O PARCIAL DE ESTE LIBRO POR CUALQUIER MEDIO ELECTRÓNICO O MECÁNICO, SIN AUTORIZACIÓN POR ESCRITO DE LA SOCIEDAD MEXICANA DE PEDIATRÍA, A.C.

Anatomía

Anatómicamente, el cuello es una región que para su estudio se encuentra demarcada en 2 triángulos: triángulo anterior y triángulo posterior los cuales están subdivididas para localizar estructuras específicas.

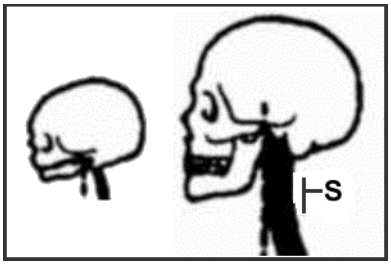

Figura 19-4. Curvatura aumentada de cervicales (lordosis) en los niños a diferencia del adulto.

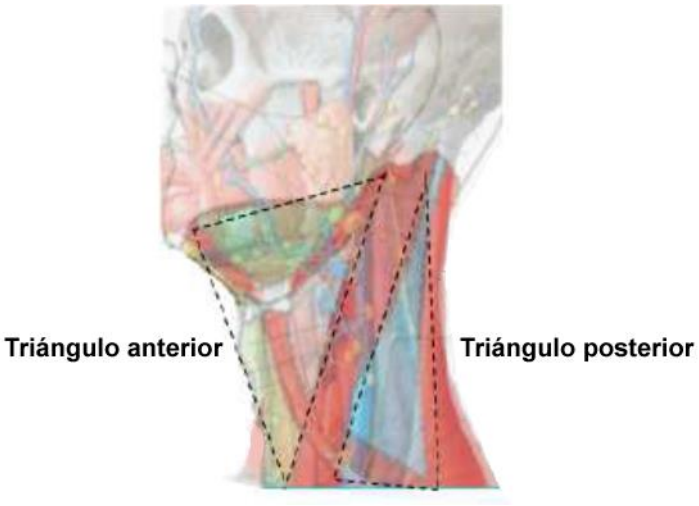

Figura 19-5. Triángulo anterior y posterior del cuello.

Triángulo anterior: mandíbula borde inferior, borde anterior del esternocleido-mastoideo y el plano sagital línea media del cuello. Integrado por 4 subdivisiones:

Triángulo carotideo	• Bifurcación de arteria carotidea. • Vena yugular interna • Nervios craneales X y XII
Triángulo muscular	• Músculo infrahioideo • Faringe y glándula tiroides
Triángulo submandibular	• Glándulas salivales • Ganglios linfáticos • Arteria y vena facial
Triángulo submentoniano	• Ganglios linfáticos

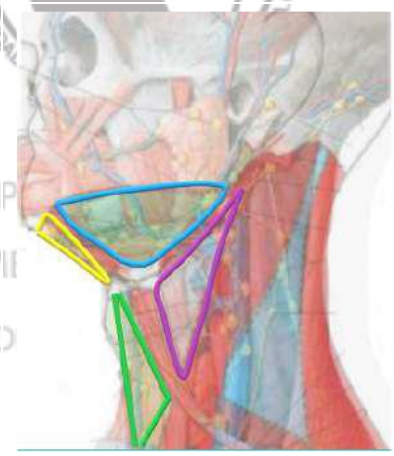

Triángulo posterior: borde anterior trapecio, borde posterior del esternocleidomastoideo, borde superior la clavícula. Se encuentra dividido en 2 por el musculo omohioideo: Triangulo subclavio, triangulo occipital y triangulo frénico.

QUEDA PROHIBIDA LA REP PARCIAL DE ESTE LIBRO POR CUALQUIER MI MECÁNICO, SIN AUTORIZACIÓN DEL CONSEJO D A DE PEDIATRÍA, A.C.

Triángulo subclavio	• Arteria subclavia extremo distal.
Triángulo occipital	• Músculos vertebrales • Tronco del plexo braquial • Nervio craneal XI • Vena yugular externa
Triángulo frénico	

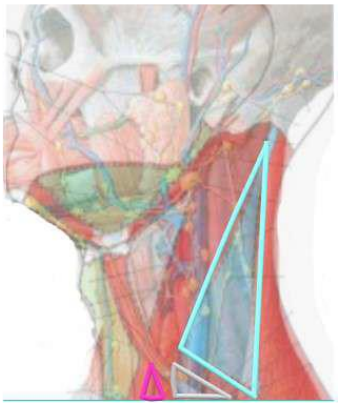

La cabeza desproporcionadamente grande, la musculatura débil de la columna cervical y la laxitud pueden someter a los niños a movimientos incontrolados y pasivos de la columna cervical.

Los arcos articulares en los niños están orientados a un movimiento más horizontal que en el adulto.



Figura 19-6. Relación entre el tamaño de la cabeza y el cuello según la edad.

QUEDA PROHIBIDA LA REPRODUCCIÓN TOTAL O PARCIAL DE ESTE LIBRO POR CUALQUIER MEDIO ELECTRÓNICO O MECÁNICO, SIN AUTORIZACIÓN POR ESCRITO DE LA SOCIEDAD MEXICANA DE PEDIATRÍA, A.C.

La exploración se debe de realizar ordenadamente en inspección, palpación y auscultación.

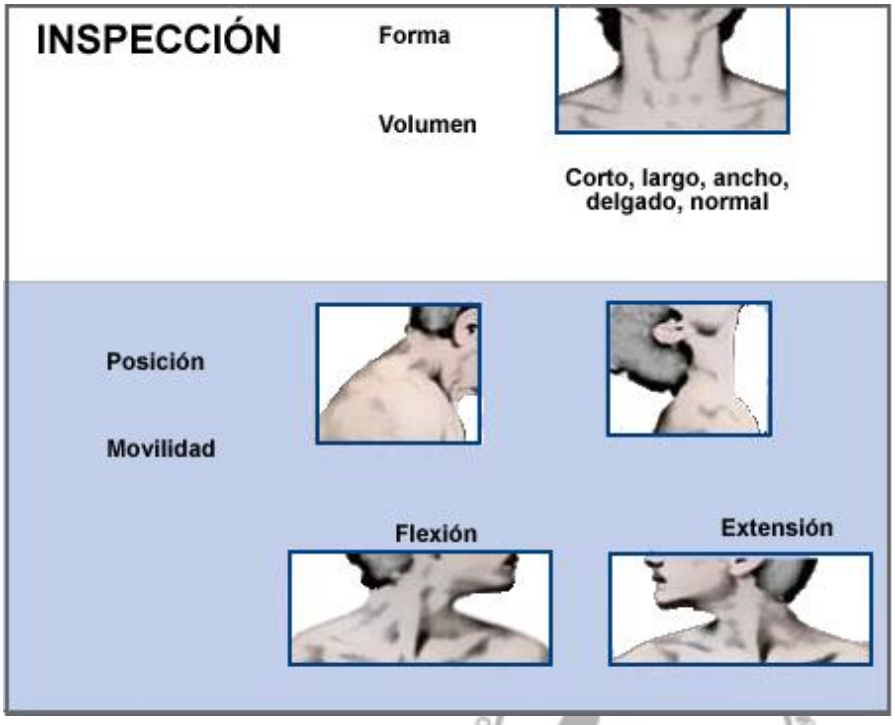

Figura 19-7. Inspección del cuello.

SOCIEDAD MEXICANA DE PEDIATRÍA, A.C.

Palpación:

- Exploración de triángulos del cuello
- Búsqueda de ganglios (tamaño, forma, consistencia).
- Tutores

La exploración del paciente tiene que ser en sedestación y/o pudiera realizarse en bipedestación si el sujeto es de menor o igual estatura que el examinador.

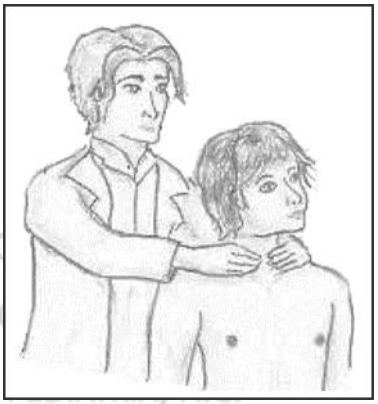

Figura 19-8. Palpación del cuello

QUEDA PROHIBIDA LA REPRODUCCIÓN TOTAL O PARC
LIBRO POR CUALQUIER MEDIO ELECTRÓNICO O ME
AUTORIZACIÓN POR ESCRITO DE LA SOCIEDAD MEXICANA DE

Glándula tiroides

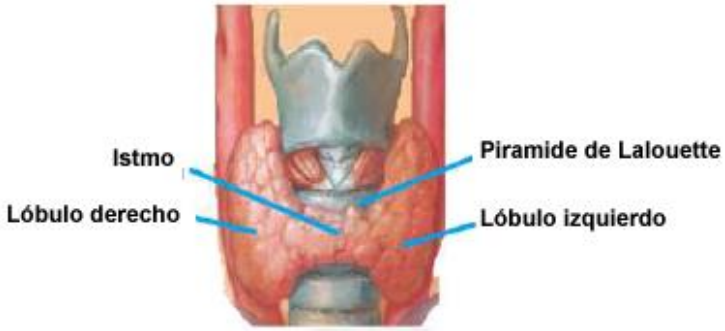

Figura 19-9. Estructura anatómica de la tiroides.

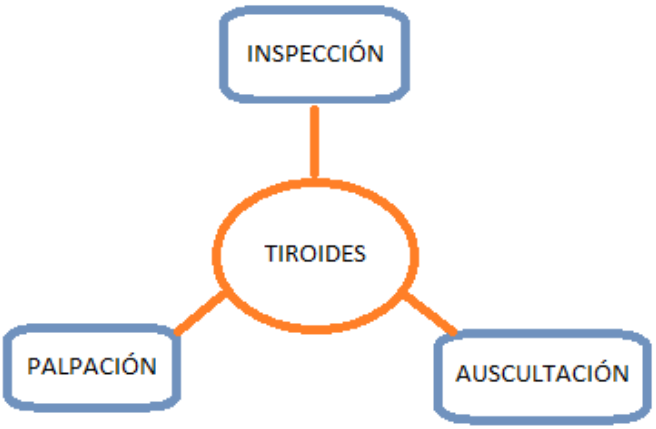

Tabla 19-1. Exploración de la glándula tiroides.

Inspección	• Localizada en la región anterior del cuello (unión de los dos tercios superiores con el tercio inferior). • Parte anterior y baja del cuello por debajo del cartílago cricoides • Normalmente no es visible.
Palpación	• Sentado con el mentón un poco elevado. Dedos pulgares en la nuca y dedos restantes en el cuello, se busca anatómicamente la tiroides. Se le pide al paciente degluta palpando el lóbulo derecho con la mano derecha y lóbulo izquierdo con la mano izquierda. (Normal 5 cm x 2 cm de ancho). • Palpar istmo de tiroides (tamaño, contorno, forma, simetría, superficie, consistencia, sensibilidad, movilidad y adherencias a estructuras vecinas)
Auscultación	• Presencia o ausencia de soplo en tiroides vascularizadas y la medición del cuello.

...A PROHIBIDA LA REPRODUCCIÓN TOTAL O PARCIAL DE ESTE
POR CUALQUIER MEDIO ELECTRÓNICO O MECÁNICO, SIN
...ZACIÓN POR ESCRITO DE LA SOCIEDAD MEXICANA DE PEDIATRÍA, A.C.

Ganglios linfáticos del cuello

Inspección y palpación. Los ganglios linfáticos normales, generalmente no son visibles ni palpables.

Efectúe la inspección de los ganglios visibles y del área, valorando aspectos como:

- Edema
- Eritema
- Estrías rojas

Regiones ganglionares del cuello

Nivel I: Ganglios submentonianos.

Nivel II: Ganglios subdigástricos o yugulares altos.

Nivel III: Ganglios yugulares medios.

Nivel IV: Ganglios yugulares bajos o supraclaviculares.

Nivel V: Ganglios espinales o cervicales posteriores.

Nivel VI: Ganglios yugulocarotideo y prelaringeo

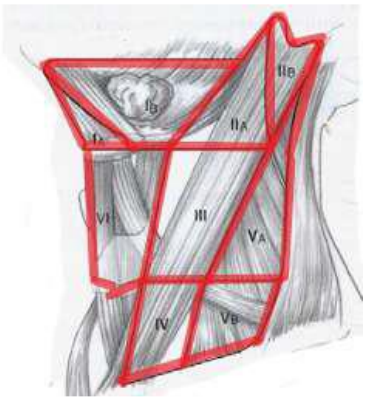

Figura 19-10. Regiones ganglionares del cuello

Es recomendable realizar la palpación ganglionar de manera sistemática, explorando todos los grupos ganglionares. El paciente se coloca sentado, con los brazos colgando a los lados. La palpación puede hacerse anterior o posterior. Con el cuello ligeramente flexionado hacia delante, palpamos la región mentoniana, inmediatamente por detrás del mentón.

Realice la palpación de los ganglios linfáticos superficiales y compare ambos lados en relación con características como:

- Tamaño
- Consistencia
- Movilidad
- Bordes diferenciados o fusionados
- Sensibilidad dolorosa
- Calor local

Si existe una linfoadenopatía, se debe de considerar la región de drenaje asociada para encontrar el origen de un problema.

QUEDA PROHIBIDA LA REPRODUCCIÓN TOTAL O PARCIAL DE ESTE LIBRO POR CUALQUIER MEDIO ELECTRÓNICO O MECÁNICO, SIN AUTORIZACIÓN POR ESCRITO DE LA SOCIEDAD MEXICANA DE PEDIATRÍA, A.C.

Tabla 19-2. Características clínicas de los ganglios.

Ganglios benignos	< 1 cm, delimitados, móviles
Ganglios infartados	>1 cm, móviles, no dolorosos, duros
Ganglios malignos	>1.5 cm, no dolorosos, no móviles (adherido a planos profundos), irregulares, consistencia firme, gomosa, elástica

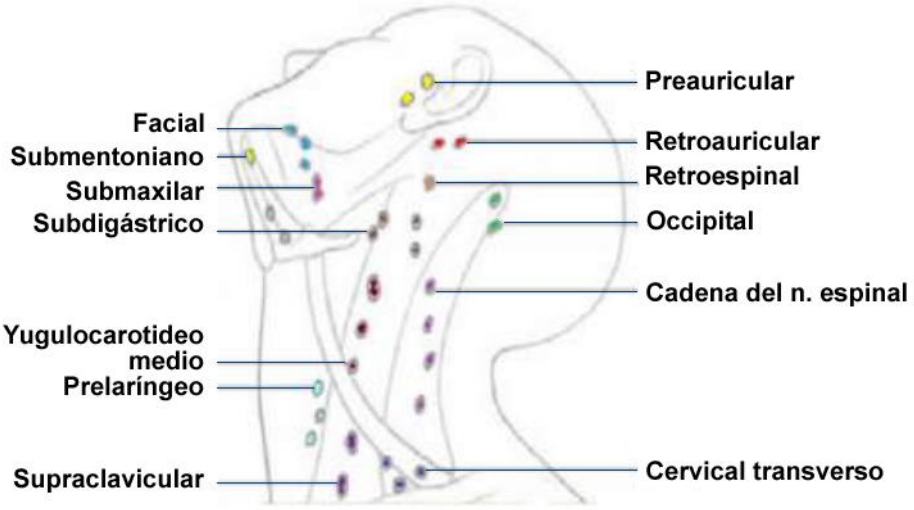

Figura 19-11. Localización topográfica de los ganglios del cuello.

QUEDA PROHIBIDA LA REPRODUCCIÓN TOTAL O PARCIAL DE ESTE LIBRO POR CUALQUIER MEDIO ELECTRÓNICO O MECÁNICO, SIN AUTORIZACIÓN POR ESCRITO DE LA ASOCIACIÓN MEXICANA DE PEDIATRÍA, A.C.



Figura 19-12. Diagnóstico diferencial de tumores en cuello.

Puntos clave

- Cuanto más duro y diferenciado sea un ganglio, más probabilidad habrá de que se trate de una neoplasia maligna.

- Cuanto existe dolor en un ganglio, más probable es que se trate de una inflamación.
- Los ganglios no muestran pulsación; las arterias sí.
- Un ganglio supraclavicular palpable en el lado izquierdo es un indicio importante de neoplasia torácica o abdominal.
- Un aumento de tamaño ganglionar a lo largo de semanas y meses sugiere un proceso benigno; el aumento rápido de volumen sin inflamación es sugestivo de neoplasia.

QUEDA PROHIBIDA LA REPRODUCCIÓN TOTAL O PARCIAL DE ESTE LIBRO POR CUALQUIER MEDIO ELECTRÓNICO O MECÁNICO, SIN AUTORIZACIÓN POR ESCRITO DE LA SOCIEDAD MEXICANA DE PEDIATRÍA, A.C.

Capítulo 20

Exploración del Tórax y Campos Pulmonares

Dra. Irma Lechuga Trejo

La exploración de tórax puede aportarnos información. Es fundamental que todos los médicos, y en especial los de atención primaria, no abandonen la clásica exploración antes de solicitar cualquier método complementario. Dicha exploración debe ser basada en las técnicas ya conocidas: inspección, palpación, percusión y auscultación.

Debe tomarse en cuenta durante la exploración la edad del paciente, constitución física, actitud, marcha y estado de conciencia. La simple actitud del paciente nos brinda información ya que durante la insuficiencia respiratoria el paciente muestra facie de angustia, posición en trípode e incluso datos de somnolencia.

Además, podemos valorar datos de insuficiencia respiratoria como aleteo nadal, retracción supraesternal, tiraje intercostal y disociación toracoabdominal.

QUEDA PROHIBIDA LA REPRODUCCIÓN TOTAL O PARCIAL DE ESTE LIBRO, POR CUALQUIER MEDIO ELECTRÓNICO O MECÁNICO, SIN AUTORIZACIÓN POR ESCRITO DE LA SOCIEDAD MEXICANA DE PEDIATRÍA, A.C.

Para la exploración del tórax se deberá tener al paciente sentado, sin respaldo, con los brazos a los lados, en un lugar cálido y con buena iluminación y con el tórax totalmente descubierto.

La exploración de tórax debe ir acompañada de la búsqueda de acropaquía o uñas en vidrio de reloj así como acrocianosis o cianosis distal. También debe realizarse la exploración de cuello para la identificación de edema, ingurgitación yugular, crecimientos ganglionares y uso de músculos accesorios a la respiración.

Inspección

Al realizarla se debe considerar la forma, volumen, superficie y movilidad.

Forma

- Tórax normal: Varía de acuerdo a la edad: En niños es cilíndrico, en hombres y mujeres es cónico con base superior y vértice inferior.
- Tórax tísico o paralitico: Aplanado en diámetro anteroposterior con salientes óseas. Característica de enfermedades con consunción.
- Tórax en tonel: Globoso, enfisematoso con escasa movilidad y ensanchado en todos sus diámetros con regiones supraclaviculares prominentes.
- Tórax cifótico: Deformidad por giba de la columna vertebral.
- Tórax en quilla: El esternón sobresale del tórax
- Tórax *excavatum*: Las costillas y el esternón se proyectan hacia dentro. Se presenta en adolescencia.

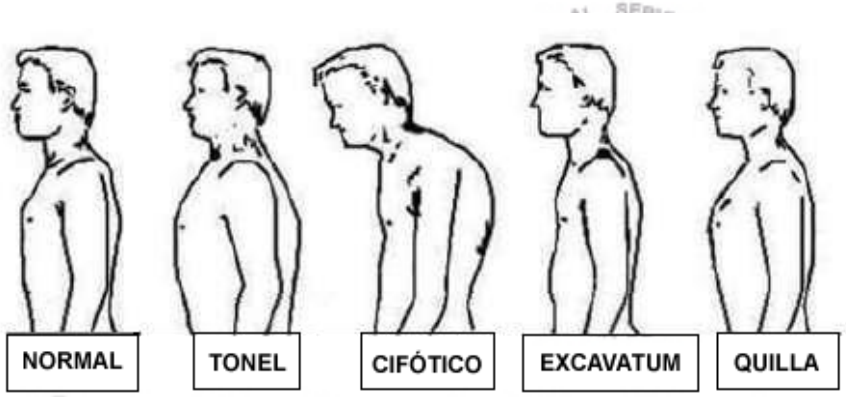

Figura 20-1. Formas de tórax a la inspección.

QUEDA PROHIBIDA LA REPRODUCCIÓN TOTAL O PARCIAL DE ESTE LIBRO POR CUALQUIER MEDIO ELECTRÓNICO O MECÁNICO, SIN AUTORIZACIÓN POR ESCRITO DE LA SOCIEDAD MEXICANA DE PEDIATRÍA, A.C.

Volumen

- Disminuido: Presente en enfermedades crónicas con tendencia a un tórax retráctil como cáncer, tuberculosis, micosis, paquipleuritis, fibrotorax, etcétera.
- Aumentado: Presente en derrames pleurales cuando es unilateral o enfisema si es bilateral.
- Superficie: Se valorará coloración, presencia de lesiones dérmicas y existencia de red venosa anómala (presente en obstrucción de troncos venosos).
- Movilidad: Se debe observar la simetría de los movimientos torácicos ya que nos puede sugerir el lado afectado.

Palpación

Permite cuantificar y localizar las alteraciones en el movimiento del tórax. Para ello se utilizan las maniobras de amplexión (determina la amplitud anteroposterior colocando una mano en tórax anterior y otra en la posterior y se pide al paciente realizar una respiración normal y posteriormente una forzada.) y amplexación tanto superior como inferior.

- ***Superior:*** Se realiza a espaldas del paciente y se colocan las manos sobre los espacios supraclaviculares juntando los pulgares sobre la columna vertebral y de esta manera cuantificar el movimiento del tórax.



- ***Inferior:*** Se colocan las manos extendidas en la región latera del tórax del paciente con los pulgares junto al proceso espinoso vertebral.

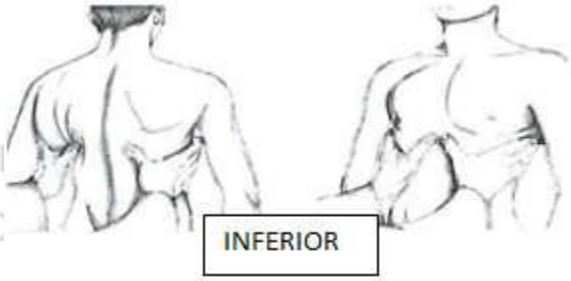

QUE I TOTAL O PARCIAL DE ESTE
LIBRC RÓNICO O MECÁNICO, SIN
AUTORIZACION POR ESCRITO DE LA SOCIEDAD MEXICANA DE PEDIATRÍA, A.C.

En la palpación también se evalúan las vibraciones vocales: Se hace hablar al paciente con palabras resonantes como “treinta y tres” “uno”. La maniobra se hace colocando las manos suavemente en los múltiples espacios intercostales. Los ruidos se transmiten mejor en medios solidos después en líquidos y por último en gaseosos, también se trasmiten mejor en los homogéneos que en heterogéneos.

Los procesos que ocasionan una ocupación o condensación del parénquima pulmonar favorecerán mejor su percepción con aumento de las vibraciones vocales; lo contrario sucede en el enfisema en donde se encontrarán disminuidas. La presencia del líquido en la cavidad pleural forma un sistema heterogéneo que sirve de amortiguación de las vibraciones vocales por lo que se encontraran abolidas.

A la palpación también se puede identificar sitios de dolor, crepitación gaseosa (que nos habla de fuga aérea hacia tejido subcutáneo), fluctuación (contenido de líquido en tejido celular subcutáneo como en empiemas o abscesos), Thrill o temblor cavitario (en región precordial sugestivas de valvulopatías).

Para la exploración del dolor se debe palpar el trayecto de cada arco costal, si existiera fractura se palparía un chasquido o crepitación. El dolor localizado entre los espacios intercostales podría hablarnos de fibrosis muscular. El dolor localizado en la unión entre cartílago y costilla podría hablarnos de una subluxación de cartílago costal.

La hiperalgesia con dolor localizado en dermatomas de tipo ardoroso es sugestivo de herpes. Por último, el dolor que aumenta con la tos o inspiración es un dolor pleural por irritación de esta.

Percusión

Debe realizarse de manera metódica de arriba hacia abajo y de manera comparativa, iniciando en cara anterior, luego posterior y finalmente lateral. Será llamada sonoridad pulmonar o claro pulmonar la cual puede variar de acuerdo a las características del sujeto, tomando en cuenta lo normal como el detectado en la cara anterior del tórax en el 2º espacio intercostal derecho, con lo que podremos comparar el resto.

QUEDA PROHIBIDA LA REPRODUCCIÓN TOTAL O PARCIAL DE ESTE LIBRO, POR CUALQUIER MEDIO ELECTRÓNICO O MECÁNICO, SIN AUTORIZACIÓN POR ESCRITO DE LA SOCIEDAD MEXICANA DE PEDIATRÍA, A.C.

La sonoridad de la percusión es directamente proporcional al volumen del tejido pulmonar. Se debe delimitar la línea imaginaria de Mouriquand que se encuentra, por lo general, en el 9º espacio intercostal derecho y 1 o 2 espacios más abajo en el izquierdo y representa la división entre el pulmón y la cavidad abdominal.

La sonoridad pulmonar será sustituida por matidez o submatidez en la consolidación pulmonar y atelectasia, así como en derrames, paquipleuritis, masas pulmonares. Estará aumentada (hipersonoridad) en el enfisema pulmonar y neumotórax.

También la percusión puede permitirnos evaluar la excursión del diafragma (movimiento) por lo que se debe delimitar el borde tanto en inspiración como en espiración profunda.

Auscultación

Los ruidos respiratorios se componen de 2:

a) uno dado por la entrada de aire a los alveolos (murmullo vesicular) es un sonido suave que es más prolongado en la inspiración que en la espiración y

b) el otro dado por el paso de aire a través de la tráquea (ruido laringotraqueal) y es un ruido áspero que se oye tanto en inspiración como espiración y se ausculta principalmente pegado a la línea paravertebral.

La auscultación también debe ser de manera metódica de arriba hacia abajo y de adentro hacia afuera, así como de manera comparativa.

El ruido respiratorio puede encontrarse disminuido en dos condiciones; la primera cuando se obstruye o se ocupa el bronquio por algo y se vuelve el medio heterogéneo como sucede en la condensación y, la segunda, cuando antepone un amortiguador del ruido como sucede en los casos en donde el espacio pleural se encuentra ocupado (derrame).

Dentro de los ruidos respiratorios agregados podremos encontrar:

- ***Espiración prolongada:*** Dada por la obstrucción bronquial como es el caso de asma y enfisema pulmonar.
- ***Estertores:*** Dados por la ocupación de bronquios y alveolos. Cuando el aire de la respiración atraviesa bronquios con contenido líquido (suero, sangre) o semilíquido (pus, mucosidades) da la sensación de burbujas de aire que se deshacen en un líquido. Son de predominio inspiratorio.

QUEDA PROHIBIDA LA REPRODUCCIÓN TOTAL O PARCIAL DE ESTE LIBRO POR CUALQUIER MEDIO ELECTRÓNICO O MECÁNICO, SIN AUTORIZACIÓN POR ESCRITO DE LA SOCIEDAD MEXICANA DE PEDIATRÍA, A.C.

Existen 2 tipos:

- ***Bronquiales:*** Se da por el paso de aire a través de un tubo ocupado ya sea por líquido o por disminución en su calibre.
- ***Alveolares*** (crepitantes): Se encuentran al final de la inspiración y son producidos por la ocupación del alveolo por líquido, moco o sangre.

Ambos tipos de estertores pueden ser gruesos (también llamados roncantes y son de tono alto y larga duración), finos (o subcrepitantes: de tono alto y baja duración), o piantes.

Estertores silbantes / Sibilancias: Obstrucción del calibre del bronquio por disminución del calibre de este. Son de tonalidad alta, aguda y seca, similar a un silbido. Se debe identificar la fase de la respiración en la que aparecen, aunque la mayoría son espiratorios; así como la asimetría, es decir, uni- o bilaterales. Si

se trata de presentación bilateral podremos pensar en crisis asmática, si es unilateral en estenosis de algún bronquio y, por último, si son audibles a distancia que nos hablará de la severidad.

Estridor: Producido por el paso de aire a través de la laringe y tráquea, y puede encontrarse tanto en inspiración como en espiración, debe complementarse con la auscultación del cuello.

Frote pleural: Producido por el roce de la pleura visceral sobre la parietal, secundario a un proceso inflamatorio de esta. Consiste en un rechinido de tono grave y se presenta en relación a los movimientos respiratorios y desaparece cuando este cesa.

Durante la auscultación, también debe valorarse la transmisión de la voz, la cual aumenta en las condensaciones pulmonares y están abolidas en derrame pleural y neumotórax.

Tabla 20-1. Síndromes pleuropulmonares.

Síndrome	Amplexión	Vibraciones vocales	Percusión	Auscultación	Ejemplo de enfermedades
NORMAL	Normal	Normal	Claro	Murmullo vesicular	
CONDENSACION	↓	↑	Mate	Estertores	Neumonía Tumor
DERRAME	↓	O abolida ↓	Submate o mate	Egofonía	Derrame, Hemotórax
NEUMOTORAX	↓	O abolida	Hiperclaro	Disminuido	
ATELECTASIA	↓	Abolida ↓	Submate	Abolido	
EDEMA	↓	↓	Timpánico	Disminuido	

QUEDA PROHIBIDA LA REPRODUCCIÓN TOTAL O PARCIAL DE ESTE LIBRO POR CUALQUIER MEDIO ELECTRÓNICO O MECÁNICO, SIN AUTORIZACIÓN POR ESCRITO DE LA SOCIEDAD MEXICANA DE PEDIATRÍA, A.C.

Capítulo 21

Exploración Cardiológica

Dra. Chantale Gilles Herrera

Anamnesis y examen cardiovascular

La Asociación Americana del Corazón (AHA, por sus siglas en inglés) publicó fuertes recomendaciones basadas en 14 lineamientos para la sospecha de cardiopatías congénitas y adquiridas en atletas jóvenes. Estos puntos deben considerarse como base en la evaluación cardiovascular integral de niños y adolescentes:

HISTORIA PERSONAL

1. Dolor o malestar precordial de esfuerzo
2. Síncope o pre-síncope (no vaso-vagal) y particularmente relacionado al esfuerzo.
3. Disnea o fatiga excesiva o inexplicable asociada al ejercicio.
4. Antecedente de soplo cardíaco.
5. Antecedente de hipertensión arterial sistémica.
6. Restricción previa en la participación en deportes.
7. Estudios cardiológicos previos solicitados por un médico.

HISTORIA FAMILIAR

8. Muerte prematura (súbita o inexplicable u otras) antes de los 50 años de edad, de causa cardiaca en uno o más familiares.
9. Discapacidad por enfermedad cardiaca en parientes cercanos < 50 años de edad.
10. Antecedentes familiares de enfermedad cardiaca como: miocardiopatía hipertrófica, miocardiopatía dilatada, síndrome de QTC largo u otras canalopatías, síndrome de Marfán u otras arritmias clínicamente significativas.

QUEDA PROHIBIDA LA REPRODUCCIÓN TOTAL O PARCIAL DE ESTE LIBRO, POR CUALQUIER MEDIO ELECTRÓNICO O MECÁNICO, SIN AUTORIZACIÓN POR ESCRITO DE LA SOCIEDAD MEXICANA DE PEDIATRÍA, A.C.

EXÁMEN FÍSICO

11. Auscultar un soplo cardiaco en posición supina y de pie (o luego de realizar una maniobra de Valsalva).
12. Examinar ambos pulsos femorales para descartar coartación de aorta.
13. Observar estigmas de síndrome de Marfan.
14. Medición de la presión arterial de la arteria humeral (posición sentada).

Tabla 21-1. Datos de alarma cardiovascular.

Lineamiento	Datos de alarma cardiovascular
Dolor precordial	• Tipo opresivo. • Aparición o exacerbación con el esfuerzo. • Asociado a disnea, palpitaciones o síncope.
Palpitaciones	• Inicio y finalización súbita. • Asociado a mareo, náuseas y sudoración.
Síncope/pre-síncope	• Presentación durante el ejercicio. • Ausencia de pródromos o desencadenantes.
Disnea	• De instalación progresiva durante el esfuerzo. • Desproporcionada en relación al esfuerzo.
Cianosis	• Saturación por pulso-oximetría menor al 90% con prueba de hiperoxia negativa.
Antecedente de soplo cardiaco	• Asociado a cianosis, deterioro de la clase funcional o dificultad para la ganancia pondo-estatural.
Antecedente de hipertensión arterial sistémica (HTA)	• Elevación de la presión arterial diastólica o HTA de difícil control • Diferencia entre extremidades superiores e inferiores.
Antecedentes perinatales	• Prematurez, asfixia perinatal, bradicardia fetal o arritmias fetales, desarrollo de patología renal. • Enfermedad materna (infecciones virales, enfermedad de Chagas, enfermedades sistémicas como lupus eritematoso sistémico, diabetes gestacional, medicamentos y drogas, etcétera).
Antecedentes heredo-familiares	• Antecedente de cardiopatía congénita en familiar de primer grado. • Antecedente de cardiopatía hereditaria conocida en familiar de primer grado (Síndrome de Marfán, miocardiopatía hipertrófica, Síndrome QT largo, Síndrome de Brugada, etcétera). • Antecedente de muerte súbita en familiares menores de 50 años.

QUEDA PROHIBIDA LA REPRODUCCIÓN TOTAL O PARCIAL DE ESTE LIBRO POR CUALQUIER MEDIO ELECTRÓNICO O MECÁNICO, SIN AUTORIZACIÓN POR ESCRITO DE LA SOCIEDAD MEXICANA DE PEDIATRÍA, A.C.

Examen físico

Cómo cualquier exploración física, debe ser ordenada y meticulosa incluyendo la inspección, palpación y auscultación.

Inspección

El examen comienza con la inspección general buscando características fenotípicas sugerentes de síndromes que se asocian con cardiopatía. Recuerde que las cardiopatías congénitas con las malformaciones más comunes y se presentan hasta en 1 de cada 100 recién nacidos vivos. Los síndromes que se asocian con mayor frecuencia son:

- Síndrome de Down: canal atrioventricular, comunicación interauricular, comunicación interventricular y conducto arterioso permeables.
- Síndrome de Turner: aorta bivalva y coartación de la aorta
- Síndrome de Holt-Oram: comunicación interventricular.
- Síndrome de Williams: estenosis supra valvular aórtica y estenosis de ramas pulmonares.
- Síndrome de Noonan: estenosis pulmonar
- Síndrome de Marfán: dilatación de la raíz de la aorta, prolapso de la válvula mitral y/o aórtica.
- Síndrome de Di George o velo-cardio-facial: tetralogía de Fallot y tronco arterioso.
- Asociación CHARGE y VACTER: Tetralogía de Fallot, comunicación interauricular e interventricular.

QUEDA PROHIBIDA LA REPRODUCCIÓN TOTAL O PARCIAL DE ESTE LIBRO POR CUALQUIER MEDIO ELECTRÓNICO O MECÁNICO, SIN AUTORIZACIÓN POR ESCRITO DE LA SOCIEDAD MEXICANA DE PEDIATRÍA, A.C.

Además se debe evaluar el aspecto general, la coloración de piel y mucosas constatándose su color rosado, cianótico o pálido. Descripción sencilla del estado nutricional, caracterizando al paciente como eutrófico o hipotrófico. Se deben observar los siguientes aspectos: precordio, movimiento del tórax, mecánica ventilatoria, aumento del diámetro antero-posterior del tórax, abombamiento de tórax superior o hipertrofia de hemitórax izquierdo, presencia de dificultad respiratoria, forma y características del abdomen, perfusión periférica, etcétera.

La cianosis secundaria a alguna cardiopatía es debido a mezcla de sangre desoxigenada y oxigenada, por lo que presenta prueba de hiperoxia negativa. Puede ser de presentación temprana (desde el nacimiento) o tardía (a partir de

los 6 meses de edad), o con diferencias entre las extremidades, por lo que es muy importante evaluar siempre la saturación pre-ductal (mano derecha) y post-ductal (cualquiera de los pies) buscando diferencias mayores de 3%.

Nos deben de alertar malformaciones en otros órganos como columna vertebral, labio, genitales o la presencia de cicatrices sugestivas de procedimientos quirúrgicos previos.

INSPECCIÓN ¡IMPORTANTE!
• Síndromes genéticos • Facies peculiares • Cianosis • Deformidad de caja torácica • Esfuerzo respiratorio • Presencia de circulación colateral • Presencia de cicatriz sugestiva de procedimiento cardiovasculares previo

Palpación

Mediante la palpación podemos identificar el choque de la punta o del ápex cardiaco, frémito y los pulsos. Es importante evaluar las cualidades del pulso (frecuencia, ritmo, amplitud y similaridad en las 4 extremidades). Los pulsos disminuidos de intensidad en extremidades inferiores son sugestivas de coartación aórtica, mientras que los pulsos amplios y simétricos podrían tratarse de un conducto arterioso.

QUEDA PROHIBIDA LA REPRODUCCIÓN TOTAL O PARCIAL DE ESTE LIBRO POR CUALQUIER MEDIO ELECTRÓNICO O MECÁNICO, SIN AUTORIZACIÓN POR ESCRITO DE LA SOCIEDAD MEXICANA DE PEDIATRÍA, A.C.

Tabla 21-2. Frecuencia cardiaca en niños según la edad.

Edad	Rango (latidos/minuto)	Promedio
Recién nacido – 6 meses	90-160	120
6 – 12 meses	80-140	110
1 – 3 años	80-120	100
3 – 9 años	70-115	90
9 – 14 años	65-105	80-85

PALPACIÓN ¡IMPORTANTE!
• Ausencia o disminución de pulsoS femorales. • Desplazamiento del choque de la punta. • Presencia de frémito

Medición de la presión arterial (PA)

El método auscultatorio es el ideal, puesto que se han demostrado diferencias entre 5-10 mmHg en comparación con dispositivos electrónicos oscilométricos. Utilizando el mango recomendado para la edad:

Tabla 21-3. Tamaño de mango adecuado a la edad para medición de presión arterial.

Edad	Ancho	Largo
Recién nacido a 6 meses	2.5 – 4 cm	5 – 9 cm
6 meses a 5 años	7.5 – 9 cm	17 – 19 cm
5 años a 15 años	12 – 14 cm	22 – 26 cm

QUEDA PROHIBIDA LA REPRODUCCIÓN TOTAL O PARCIAL DE ESTE LIBRO POR CUALQUIER MEDIO ELECTRÓNICO O MECÁNICO, SIN AUTORIZACIÓN POR ESCRITO DE LA SOCIEDAD MEXICANA DE PEDIATRÍA, A.C.

En la población pediátrica, la evaluación comparativa de la presión arterial entre miembros superiores e inferiores es primordial. Si la diferencia es mayor a 10 mmHg, deberá descartarse coartación aórtica.

La Academia Americana de Pediatría y la Asociación Americana de Corazón cuentan con guías de práctica clínica para la sospecha, diagnóstico y clasificación de la hipertensión arterial sistémica en niños y adolescentes; la cual se considera anormal cuando se encuentra por arriba de la percentila 95.

Las tablas para percentilar la presión arterial de acuerdo con sexo, talla y edad se encuentran en la tabla 21.4; una referencia rápida es la siguiente:

Tabla 21-4. Valores de presión arterial (PC 90) para PC 5 de talla.

Edad	Presión arterial (mmHg)			
	Niños		Niñas	
	Sistólica	Diastólica	Sistólica	Diastólica
1	98	52	98	54
2	100	55	101	58
3	101	58	102	60
4	102	60	103	62
5	103	63	104	64
6	105	66	105	67
7	106	68	106	68
8	107	69	107	69
9	107	70	108	71
10	108	72	109	72
11	110	74	111	74
12	113	75	114	75
13	120	80	120	80

Pediatrics, 2017:140(3):e2017-1904

QUEDA PROHIBIDA LA REPRODUCCIÓN TOTAL O PARCIAL DE ESTE LIBRO POR CUALQUIER MEDIO ELECTRÓNICO O MECÁNICO, SIN AUTORIZACIÓN POR ESCRITO DE LA SOCIEDAD MEXICANA DE PEDIATRÍA, A.C.

Auscultación

En pediatría es importante adquirir cierta pericia en la auscultación cardiaca, ya que ésta puede llegar a ser bastante complicada en niños pequeños; idealmente deben estar lo más cómodos posibles buscando su cooperación y ausencia de llanto. En niños mayores debe realizarse en decúbito dorsal y sentado o parado. Es importante reconocer los ruidos cardiacos normales y patológicos.

Los soplos funcionales o inocentes son aquellos que se producen en ausencia de patología cardiaca, anatómica o funcional. Son muy frecuentes en la infancia, considerándose que más de la mitad de los niños en edad escolar tienen o han tenido soplo inocente.

Se presenta en niños asintomáticos y característicamente son soplos de baja tonalidad, cambiantes a la posición, sistólicos o continuos, pero nunca exclusivamente diastólicos. Aumentan de intensidad en presencia de fiebre, anemia, deshidratación o ejercicio físico. En este grupo se incluye el soplo

vibratorio de Still, soplo de estenosis de ramas pulmonares del recién nacido, zumbido venoso y soplo de la arteria mamaria.

MEDICIÓN DE LA PRESION ARTERIAL ¡IMPORTANTE!
• Presión arterial sistólica y/o diastólica superior a la percentila 95 para edad, sexo y talla • Diferencia mayor a 10 mmHg entre presión arterial de extremidades superiores e inferiores.

Ruidos cardiacos

Se deben evaluar los ruidos cardiacos en sus 4 o 5 focos, diferenciarlos en base, mesocardio, dorso y axilas, y hacer hincapié en las modificaciones de las características de los mismos como la intensidad y la frecuencia o regularidad del ritmo. La auscultación debe coincidir con el pulso braquial o humeral.

Los niños frecuentemente presentan cambios en el ritmo auscultatorio asociado a la respiración que se denomina arritmia sinusal o respiratoria (aumento de la frecuencia en inspiración y disminución en la espiración). Para diferenciar la arritmia sinusal de otras alteraciones del ritmo se le debe solicitar al niño que retenga el aire por unos segundos para poner en evidencia el ritmo cardiaco.

QUEDA PROHIBIDA LA REPRODUCCIÓN TOTAL O PARCIAL DE ESTE LIBRO POR CUALQUIER MEDIO ELECTRÓNICO O MECÁNICO, SIN AUTORIZACIÓN POR ESCRITO DE LA ASOCIACIÓN MEXICANA DE PEDIATRÍA, A.C.

Significado y características de los ruidos cardiacos:

Primer ruido cardiaco (R1)	Cierre de las válvulas auriculoventriculares (mitral y tricuspídea) al principio de la contracción ventricular isovolumétrica. Aunque el cierre de la mitral es más precoz que el de la tricúspide, se suele percibir como un sonido único. Se ausculta mejor en área mitral y tricuspídea.
Segundo ruido cardiaco (R2)	Cierre de las válvulas semilunares (aórtica y pulmonar) al final de la eyección ventricular. Normalmente se aprecian 2 componentes: uno más precoz e intenso que corresponde al cierre aórtico y un segundo tenue que corresponde al cierre pulmonar. Se oye mejor en foco pulmonar, donde es fácil distinguir el desdoblamiento fisiológico en la inspiración.
Tercer ruido cardiaco (R3)	Se produce inmediatamente después del R2, durante llenado ventricular rápido. Se puede oír en niños y adultos jóvenes sanos. También en pacientes con ventrículos dilatados y en situaciones con llenado ventricular rápido incrementado (cortocircuitos grandes, insuficiencia cardiaca congestiva, miocardiopatías). Se

	ausculta mejor en el ápex o en el borde esternal izquierdo bajo con la campana.
Cuarto ruido cardiaco (R4)	Aparece en la diástole ventricular, justo antes de R1, coincidiendo con la sístole auricular. Siempre es patológico. Se ausculta mejor en el ápex, con la campana y traduce situaciones de baja distensibilidad ventricular.
Ruidos o tonos extra-cardíacos	Frote pericárdico: es un sonido chirriante producido por la fricción del corazón con el pericardio. Es similar al ruido de frotar papel de lija contra la madera y es característico de la pericarditis. La intensidad varía en la fase del ciclo cardiaco y puede ser más intenso al inclinar hacia adelante.

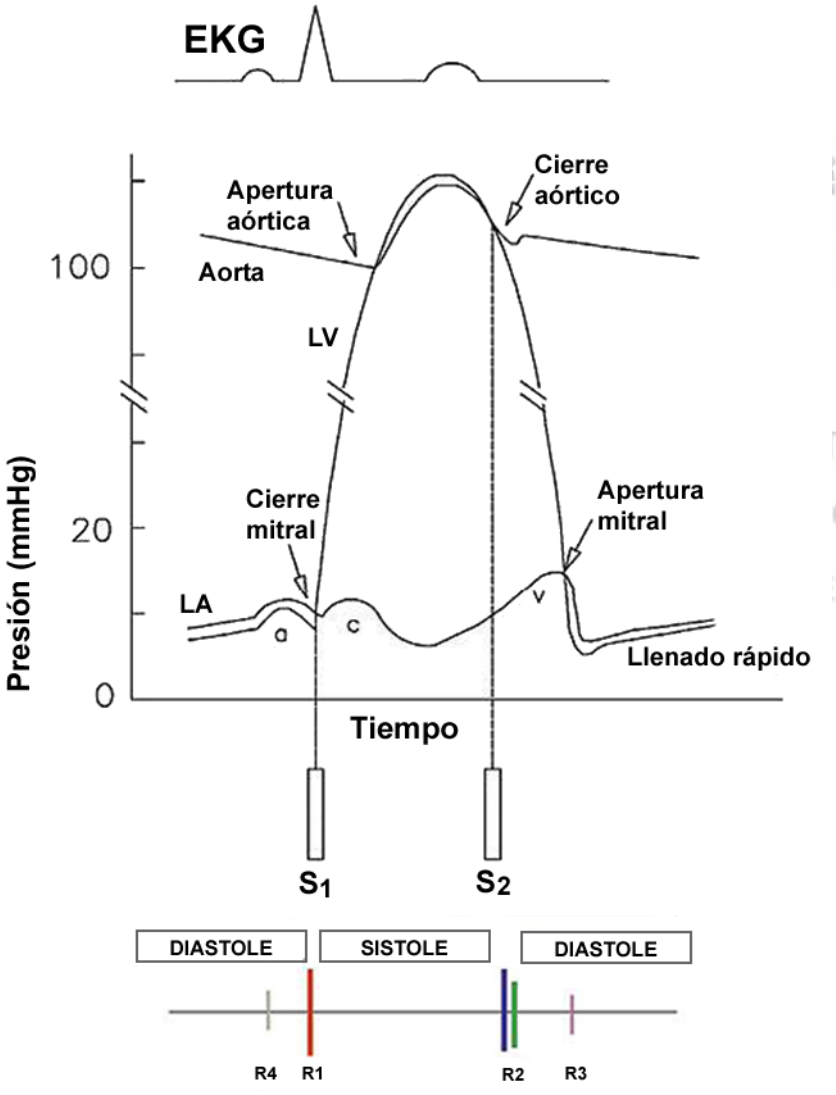

Figura 21-1. Relación de ruidos cardiacos con el ciclo cardiaco.

TAL O PARCIAL DE ESTE
CO O MECÁNICO, SIN
XICANA DE PEDIATRÍA, A.C.

Soplos cardiacos

El soplo cardiaco es un ruido generado por una alteración en el flujo sanguíneo que produce fluctuaciones de velocidad, turbulencia y su vibración en los tejidos. Una vez evaluados los ruidos, debemos considerar la presencia de soplos e identificar el momento del ciclo cardiaco en el que aparecen, el sitio donde se ausculta con mayor intensidad y la zona de irradiación. La evaluación de los soplos incluyen las siguientes características:

Intensidad: según la escala de Levine:

Grado 1	Audible sólo con gran concentración y en circunstancias favorables
Grado 2	Débil, pero audible con facilidad.
Grado 3	Fácil de oír, de intensidad intermedia
Grado 4	Fácilmente audible y acompañado de thrill o frémito (vibración palpable en la pared torácica)
Grado 5	Muy intenso, acompañado de frémito y audible con sólo el borde del estetoscopio sobre la pared torácica.
Grado 6	Audible sin necesidad de apoyar el estetoscopio.

QUEDA PROHIBIDA LA REPRODUCCIÓN TOTAL O PARCIAL DE ESTE LIBRO POR CUALQUIER MEDIO ELECTRÓNICO O MECÁNICO, SIN AUTORIZACIÓN DE LA ASOCIACIÓN ARGENTINA DE

Localización: fundamentalmente recorrer los 4 focos de auscultación e identificar el sitio de máxima intensidad.

Foco pulmonar	Paraesternal izquierdo, 2do espacio intercostal. Puede extenderse a la zona infraclavicular izquierda.
Foco aórtico	Paraesternal derecho, 2do espacio intercostal. Puede ampliarse al hueco supraesternal, cuello y 3er espacio intercostal izquierdo.
Tricuspideo	Paraesternal izquierdo y 4to-5to espacio intercostal; puede extenderse a la región subxifoidea y hacia el lado derecho del esternón.
Mitral	En el ápex cardiaco, habitualmente 5to espacio intercostal izquierdo y línea media clavicular. Puede extenderse hacia la axila.
Espacio interescapular	Importante en edad pediátrica pues puede hacer sospechar coartación aórtica, estenosis ramas pulmonares o colaterales aortopulmonares.

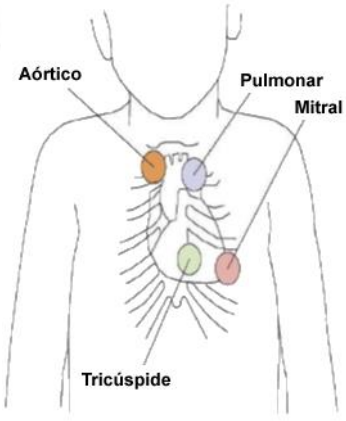

Figura 21-2. Focos de auscultación.

Cronología: ubicación y tiempo que ocupa en el ciclo cardiaco

Soplos sistólicos	Comienza con o después del R1 y termina antes del R2.
• Pansistólicos	Se inician de forma brusca con el R1 y continuan con la misma intensidad hasta R2. Se representa gráficamente como rectangulares. Característico de insuficiencias de las válvulas auriculoventriculares y de la mayoría de las comunicaciones interventriculares.
• Eyectivos	Son soplos cuya intensidad aumenta progresivamente para luego disminuir (crescendo-decrescendo). Se representa gráficamente de forma romboidea. Característico de las estenosis de válvulas semilunares o de los tractos de salida ventriculares.
• Soplo protosistólico (inicio de la diástole)	Se inician de forma abrupta con el R1, para disminuir gradualmente de intensidad y desaparecer entes del R2. Se detectan, casi exclusivamente, en comunicaciones interventriculares pequeñas.
• Soplo mesosistólico (sístole media) o telesistólico (final de la sístole)	Se asocian con chasquidos mesosistólicos producidos por el prolapso o insuficiencia de la válvula mitral.
Soplos diastólicos	Audibles durante la diástole, desde el cierre de las válvulas sigmoideas (R2) hasta el cierre de las auriculoventriculares (R1).
• Soplo protodiastólico	Son cortos, de intencidad decreciente. Producidos por insuficiencias de las válvulas aórtica o pulmonar.
• Soplo mesodiastólico	De morfología romboidal, se origina por el aumento de flujo a través de una válvula mitral o tricuspídea anormales.
• Soplo teledistólico	Son de intensidad creciente y se ausculta en las estenosis de válvulas auriculoventriculares, coincidiendo con la contracción auricular.
Soplos continuos	Incluyen la sístole y la diástole, y se producen cuando existen cortocircuitos entre los grandes vasos (conducto arterioso, vena aorto-pulmonar o fístula sistémico-pulmonar).

PARCIAL DE ESTE
LIBRO POR CUALQUIER MEDIO ELECTRÓNICO O MECÁNICO, SIN
AUTORIZACIÓN POR ESCRITO DE LA SOCIEDAD MEXICANA DE PEDIATRÍA, A.C.

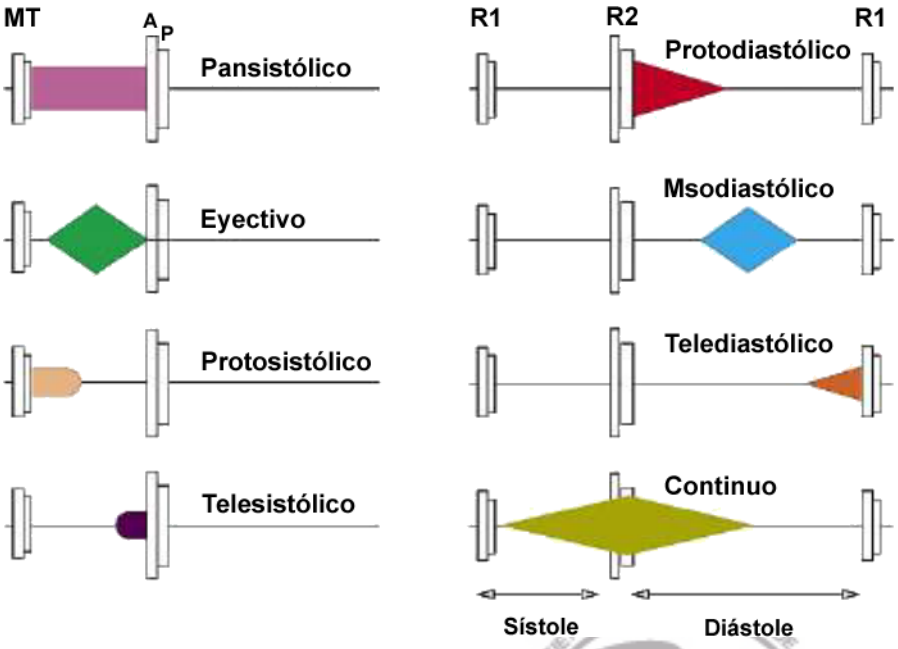

Figura 21-3. Soplos sistólicos, diastólicos y continuos.

R1: Primer ruido cardiaco; R2: Segundo ruido cardiaco.

AUSCULTACION ¡IMPORTANTE!
• Soplo diastólico asociado a frémito. • Soplo de mayor intensidad que los ruidos cardiacos. • Irregularidades del ritmo cardiaco independientemente de la respiración. • Desdoblamiento fijo de ruidos cardiacos. • Ritmo de galope. • Auscultación de 4to ruido. • Frote pericárdico.

QUEDA PROHIBIDA LA REPRODUCCIÓN TOTAL O PARCIAL DE ESTE LIBRO POR CUALQUIER MEDIO ELECTRÓNICO O MECÁNICO, SIN AUTORIZACIÓN POR ESCRITO DE LA SOCIEDAD MEXICANA DE PEDIATRÍA, A.C.

Capítulo 22

Exploración Abdominal

Dra. Miriam Berenice González Mondragón

Los limites internos de la cavidad abdominal son: por arriba, la cúpula diafragmática; por debajo, el estrecho superior de la pelvis; por detrás, la columna lumbar y, por delante y ambos lados, la pared abdominal, integrada por músculos, aponeurosis, tejido celular subcutáneo y piel. La pared abdominal tiene su cara interna revestida por peritoneo (parietal).

Los límites externos del abdomen son: por arriba, el reborde costal, desde la base del apéndice xifoides hasta la séptima vertebra dorsal (línea toracoabdominal); por debajo, se limita externamente por otra línea desde las arcadas crurales, pasando por las crestas iliacas, hasta la cuarta vértebra lumbar (línea abdominopelviana).

QUEDA PROHIBIDA LA REPRODUCCIÓN TOTAL O PARCIAL DE ESTE LIBRO POR CUALQUIER MEDIO ELECTRÓNICO O MECÁNICO, SIN AUTORIZACIÓN POR ESCRITO DE LA SOCIEDAD MEXICANA DE PEDIATRÍA, A.C.

Topografía del abdomen

La superficie abdominal puede dividirse en nueve regiones mediante dos líneas horizontales, una a nivel del reborde costal inferior y otra a nivel de las espinas ilíacas anterosuperiores, y dos verticales a nivel de la mitad del arco crural (Figura 00). También puede dividirse en cuatro regiones o cuadrantes, dos superiores y dos inferiores: derechos e izquierdos (Figura 22-1).

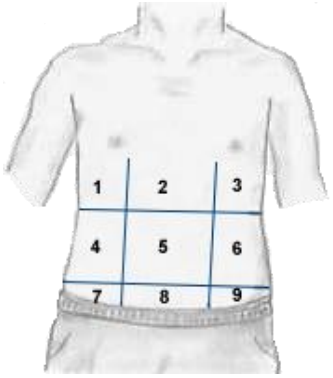

1. Hipocondrio derecho
2. Epigastrio
3. Hipocondrio izquierdo
4. Flanco derecho
5. Mesogastrio
6. Flanco izquierdo
7. Fosa iliaca derecha
8. Hipogastrio
9. Fosa iliaca izquierda

Figura 22-1. Topografía del abdomen en 9 regiones.

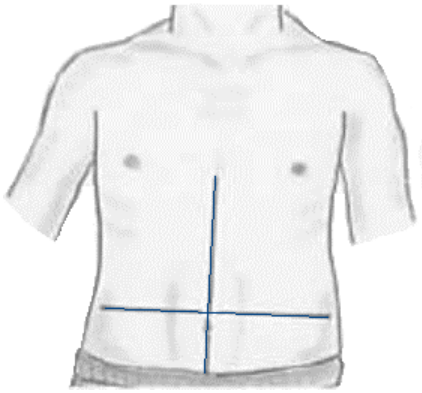

Figura 22-2. Topografía del abdomen en cuadrantes.

La proyección de las vísceras abdominales y retroperitoneales se realiza sobre la pared abdominal en relación a las nueve regiones (Figura 22-3).

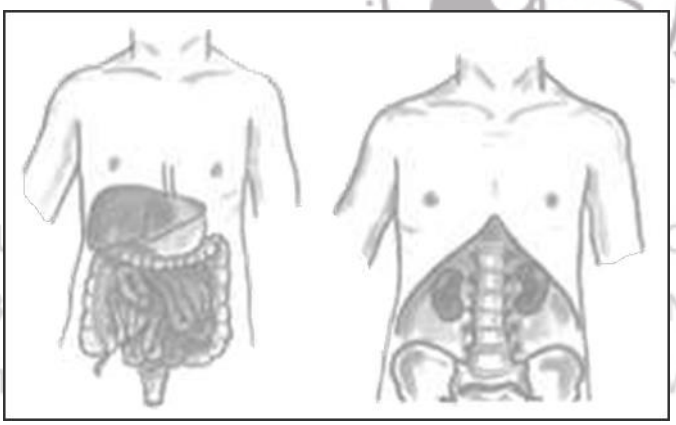

OTAL O PARCIAL DE ESTE
NICO O MECÁNICO, SIN
MEXICANA DE PEDIATRÍA, A.C.

Figuras 22-3. Proyección de las vísceras abdominales y retroperitoneales.

Hipocondrio derecho. Lóbulo derecho del hígado; fondo de la vesícula biliar; parte del colon transverso y ángulo hepático; borde superior del riñón derecho y cápsula suprarrenal.

Epigastrio. Lóbulo izquierdo del hígado; una porción de la cara anterior del estómago con parte del cuerpo, el antro y el píloro; epiplón gastro-hepático con la arteria hepática, la vena porta y los conductos cístico y colédoco; hiatos de Winslow; segunda y tercera porciones del duodeno; páncreas; arteria mesentérica superior; plexo solar y columna vertebral con la aorta, la vena cava y el conducto torácico.

Hipocondrio izquierdo. Lóbulo izquierdo del hígado; tuberosidad mayor gástrica; cardias; epiplón gastrospénico; bazo; borde superior del riñón izquierdo y cápsula suprarrenal; pequeña porción del colon descendente y ángulo esplénico; asas del yeyuno y cola del páncreas.

Flanco derecho. Parte del intestino delgado y colon derecho.

Mesogastrio o zona umbilical. Epiplón mayor; porción baja gástrica; colon transverso; asas del intestino delgado; mesenterio; cava y aorta.

Flanco izquierdo. Parte del intestino delgado y colon izquierdo.

Fosa iliaca derecha. Ciego y apéndice; asas delgadas; psoas; genitales en la mujer; uréter; vasos iliacos.

Hipogastrio. Epiplón mayor; parte del intestino delgado; vejiga, uréter y el útero en la mujer.

Fosa iliaca izquierda. Sigmoides; porción baja del colon descendente; asas delgadas; genitales en la mujer; vasos iliacos y psoas.

En la región posterior, tenemos las regiones lumbares que contemplan los riñones derecho e izquierdo, la pelvis renal y el comienzo de los uréteres.

El abdomen se debe examinar con la siguiente secuencia: inspección, auscultación, percusión, palpación superficial y palpación profunda. Siempre se ausculta primero, porque la percusión y la palpación pueden alterar los ruidos hidroaéreos intestinales.

QUEDA PROHIBIDA LA REPRODUCCIÓN TOTAL O PARCIAL DE ESTE LIBRO POR CUALQUIER MEDIO ELECTRÓNICO O MECÁNICO, SIN AUTORIZACIÓN POR ESCRITO DE LA SOCIEDAD MEXICANA DE PEDIATRÍA, A.C.

El paciente debe estar en decúbito dorsal, con sus músculos relajados, su cabeza sobre una almohada plana y con los miembros superiores e inferiores extendidos sobre la camilla de exploración. Genitales cubiertos y la vejiga vacía. La posición del examinador puede ser de pie o sentado a la derecha del paciente; para el examen del hipocondrio izquierdo, ubicarse a la izquierda del paciente. Es conveniente observar la cara del paciente en busca de gestos de dolor.

Inspección

Se debe observar la forma, el color de la piel, el estado de nutrición, la presencia de vello, las características del ombligo, los movimientos respiratorios y la presencia de latidos normales.

Los músculos rectos anteriores se observan cuando el paciente eleva la cabeza. Si hay anormalidades, el paciente debe ser examinado en la posición de pie. El ombligo consta de un rodete y de un surco umbilical, y en condiciones normales

se observa como una depresión que no debe protruir con la bipedestación ni con las maniobras de Valsalva.

Auscultación

En el abdomen, la auscultación precede a la percusión y a la palpación, para que los sonidos sean los espontáneos del paciente. Los ruidos intestinales se trasmiten bien en la cavidad abdominal, lo cual hace innecesario auscultar más de dos áreas.

Los ruidos intestinales normales son agudos y se originan casi en su totalidad en el intestino delgado. Tienen características de gorgoteo (glu-glu), con una frecuencia de 5 a 30 por minuto. Los borborigmos son gorgoteos prolongados que se escuchan cuando la peristalsis está aumentada.

Percusión

La técnica es la de Gerhardt o dígito-digital. Se utiliza alternadamente y al mismo tiempo que la palpación para determinar el tamaño de los órganos (hígado y bazo), identificar aire en el estómago o en la cavidad del abdomen y descartar la presencia de líquido o ascitis en la cavidad abdominal.

La presencia de aire en el estómago produce un sonido de tono alto (timpanismo). Matidez es el sonido que produce la percusión del tejido adiposo y vísceras como el hígado y el bazo.

La percusión del hígado se ejecuta siguiendo la línea hemiclavicular (véase la Figura 22-4); se comienza en el tercer espacio intercostal y se desciende espacio por espacio.

Al principio el sonido será sonoro debido a las características del parénquima pulmonar, al llegar al cuarto-quinto espacio intercostal se obtendrá un sonido submate por la interposición del pulmón sobre el borde superior del hígado. Posteriormente el sonido será mate. Esta matidez no debe sobrepasar hacia abajo del reborde costal, donde el sonido será timpánico. La matidez hepática no debe sobrepasar en altura, a nivel de la línea hemiclavicular, los 10 cm.

La percusión del bazo debe ser suave. Con el paciente en decúbito lateral derecho, se inicia sobre la línea axilar media, donde se obtiene un sonido sonoro por la presencia del tejido pulmonar. La matidez esplénica se encuentra a nivel de los arcos costales noveno y décimo, y no sobrepasa el undécimo arco costal; a nivel del décimo arco costal no debe sobrepasar la línea axilar media.

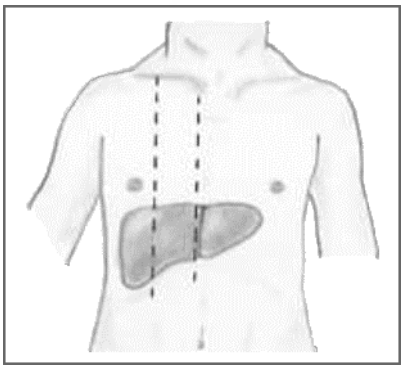

Figura 22-4. Línea média y mediaclavicular.

QUEDA PROHIBIDA LA REPRODUCCIÓN TOTAL O PARCIAL DE ESTE LIBRO POR CUALQUIER MEDIO ELECTRÓNICO O MECÁNICO, SIN AUTORIZACIÓN POR ESCRITO DE LA SOCIEDAD MEXICANA DE PEDIATRÍA, A.C.

El timpanismo del aire gástrico se busca en el hipocondrio izquierdo (Figura 22-5). También se percuten las fosas lumbares con la superficie cubital del puño derecho cerrado (Figura 22-6). Normalmente el paciente percibe el golpe, pero sin sensación dolorosa.

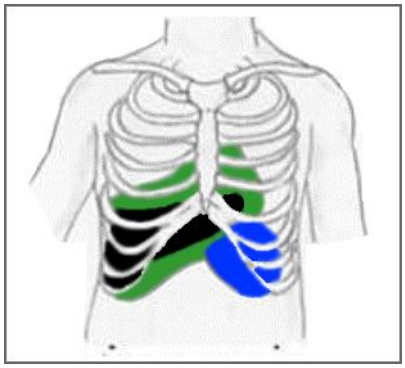

Figura 22-5. Timpanismo del aire gástrico en el hipocondrio izquierdo (azul). Área negra: matidez; verde: submatidez.

Palpación

Las uñas deben estar recortadas, las manos limpias y tibias antes de comenzar la palpación.

Palpación superficial

Se realiza con la mano sobre la superficie abdominal, con suaves flexiones de las articulaciones metacarpofalángicas (tanteo) o deslizamiento de los dedos exploradores sobre una zona del abdomen (rastreo); se realiza de dos a tres veces en las nueve zonas del abdomen. Estas maniobras ayudan a relajar al paciente; su duración es corta y precede a la palpación profunda. Se debe sentir la relajación de los músculos durante la espiración.

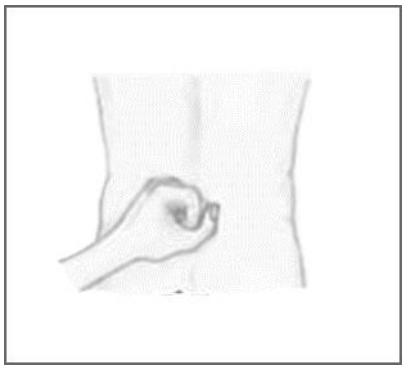

Figura 22-6. Percusión de las fosas lumbares.

El espesor de la pared se explora pellizcándola con los dedos (Figura 22-7); se examinan la piel, el tejido celular y los músculos, si el enfermo tiene la pared muy delgada. También se exploran los orificios naturales, las posibles soluciones de continuidad de la pared y la línea media abdominal. Se deben palpar especialmente el ombligo y los orificios en las regiones inguinales.

Finalmente se explora la sensibilidad de los tegumentos y el dolor superficial. Se hace mediante tirones suaves o pellizcamiento de la piel, mientras se palpa su espesor (Figura 22-7), o pasando sobre ella un alfiler, borde de la uña, mota de algodón, etcétera. La reacción del paciente puede ser verbal o a través de la expresión facial.

QUEDA PROHIBIDA LA REPRODUCCIÓN TOTAL O PARCIAL DE ESTE LIBRO POR CUALQUIER MEDIO ELECTRÓNICO O MECÁNICO SIN AUTORIZACIÓN POR ESCRITO DE LA SOCIEDAD MEXICANA DE PEDIATRÍA, A.C.

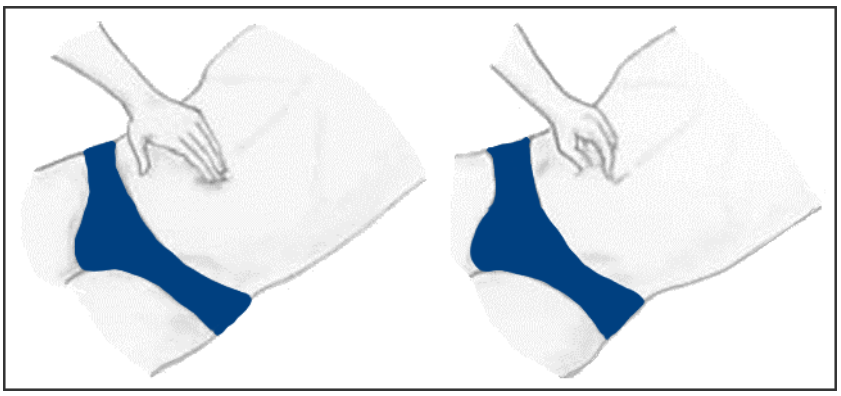

Figura 22-7. Palpación superficial abdominal.

Palpación profunda

Se realiza a través de la superficie palmar de los dedos que se profundizan en el abdomen, a nivel de los cuadrantes derechos e izquierdos superiores e inferiores. Se debe tener un orden a la palpación; en caso de dolor se debe dejar la zona dolorosa al final. Si la contractura de los músculos no permite la palpación, puede respirar con la boca abierta o flexionar las rodillas 45 grados. La palpación visceral o intracavitaria, se puede realizar monomanual o bimanual.

Tipos de palpación bimanual

QUEDA PROHIBIDA LA REPRODUCCIÓN TOTAL O PARCIAL DE ESTE LIBRO POR CUALQUIER MEDIO ELECTRÓNICO O MECÁNICO, SIN AUTORIZACIÓN POR ESCRITO DE LA SOCIEDAD MEXICANA DE PEDIATRÍA, A.C.

Dedos índices en contacto

Es preferible que diverjan las manos en sus bases, para aprovechar los pulpejos de los dedos con mayor soltura (Figura 22-8). Las manos deben tener cierto grado de oblicuidad sobre el abdomen para ganar la profundidad necesaria en la palpación de las vísceras al practicar el deslizamiento.

Manos superpuestas

Tiene como objetivo vencer cierta resistencia de la pared, aunque en realidad se palpa con una sola mano (Figura 22-8).

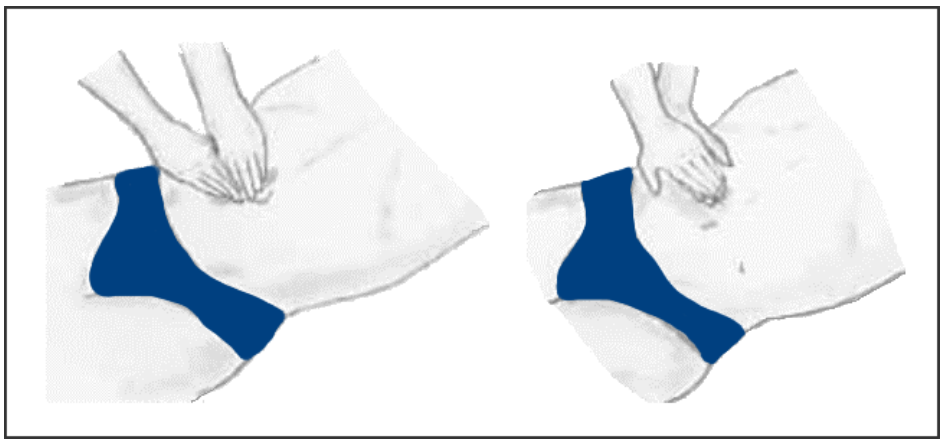

Figura 22-8. Palpación bimanual con los dedos índices en contacto y con manos superpuestas.

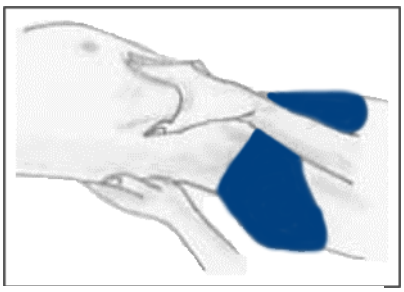

Figura 22-9. Palpación anteroposterior o de peloteo.

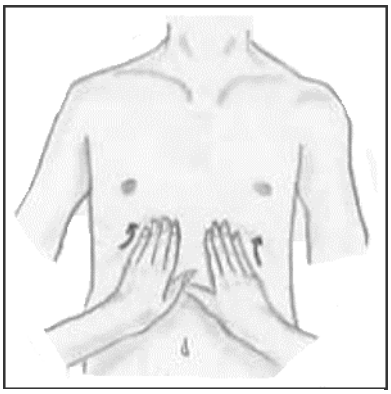

Figura 22-10. Palpación mediante maniobra de deslizamiento, desnivel o arrastre; palpación de los pulsos ilíacos.

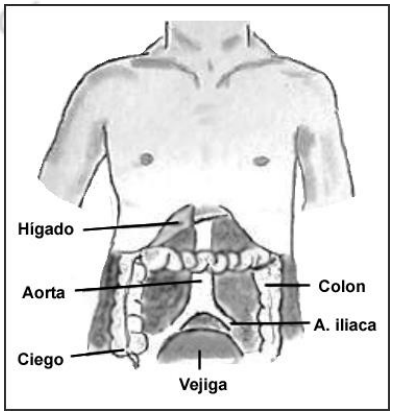

Figura 22-11. Palpación de la aorta abdominal.

Anteroposterior o de peloteo

Aplicable a los vacíos. La mano que está detrás empuja hacia delante las vísceras ofreciéndolas a la mano que palpa. Los dedos se deben manejar con soltura y se deben aprovechar dos, tres o hasta cuatro dedos de cada mano (Figura 22-9).

Maniobra de deslizamiento, desnivel o arrastre

Arrastra la piel por encima de la punta de los dedos para dejar allí plegado el excedente de piel (Figura 22-10). De este modo se profundiza de arriba abajo y se aprovechan los movimientos respiratorios. Se utiliza para la palpación del hígado y el bazo, que están situados más superficialmente y por debajo, y en contacto con el diafragma.

Algunas estructuras y órganos pueden ser palpados en pacientes sanos y delgados, como el borde hepático y el polo inferior del riñón derecho. Con las manos yuxtapuestas, el colon sigmoides puede palparse en la fosa ilíaca izquierda, reconociéndolo como un tubo que rueda bajo los dedos del explorador. En la fosa ilíaca derecha se puede palpar el ciego, lo cual despierta un ligero dolor. En ocasiones se palpa el promontorio del sacro, que es de consistencia pétrea.

En el hipogastrio pueden palparse la vejiga distendida y el útero grávido. Normalmente es posible palpar la aorta abdominal en los cuadrantes superiores y en los inferiores se pueden sentir los pulsos ilíacos (Figuras 22-10 y 22-11).

QUEDA PROHIBIDA LA REPRODUCCIÓN TOTAL O PARCIAL DE ESTE LIBRO, POR CUALQUIER MEDIO ELECTRÓNICO O MECÁNICO, SIN AUTORIZACIÓN POR ESCRITO DE LA SOCIEDAD MEXICANA DE PEDIATRÍA

Maniobras para la palpación del hígado

El hígado se encuentra por debajo de la parrilla costal y, por tanto, no es palpable. Cuando éste rebasa el borde óseo, como ocurre en la inspiración profunda, ya sea porque el hígado está aumentado de tamaño o descendido, se le puede palpar. Es fácil palparlo en niños menores de 5 años (2 o 3 cm debajo del reborde costal) o en pacientes muy delgados.

Al apoyar la mano exploradora se le solicita al paciente que respire con profundidad y se comienza a palpar por la fosa ilíaca derecha, aprovechando cada espiración para ir ascendiendo.

Se puede colocar "en cuchara" apoyada sobre el borde cubital (Figura 22-12), dedos juntos y semiflexionados para percibir el borde inferior del hígado en el momento inspiratorio o situada en una línea paralela a la línea hemiclavicular (Figura 22-13), que percibirá con los pulpejos de los dedos el borde inferior del hígado.

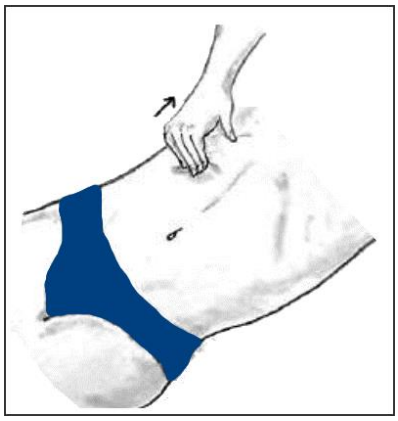

Figura 22-12. Palpación del hígado “en cuchara”.

En la maniobra bimanual, con manos yuxtapuestas "en gancho", y el explorador mirando hacia los pies del paciente (Figura 22-14), se intenta palpar el borde inferior del hígado en cada inspiración del paciente. Otra maniobra es colocar la mano izquierda por detrás del paciente, en forma paralela a las costillas undécima y décima y empujando hacia arriba; la mano derecha, con los dedos al costado del recto anterior y apuntando a la cabeza del paciente o en una discreta posición oblicua, comienza la palpación del hígado desde la fosa ilíaca derecha (Figura 22-13).



Figura 22-13. Palpación del hígado en línea paralela a la línea hemiclavicular.

QUEDA PROHIBIDA LA REPRODUCCIÓN TOTAL O PARCIAL DE ESTE LIBRO POR CUALQUIER MEDIO ELECTRÓNICO O MECÁNICO SIN AUTORIZACIÓN POR ESCRITO DE LA SOCIEDAD MEXICANA DE PEDIATRÍA, A.C.

Maniobras para la palpación del bazo

En condiciones normales el bazo no es palpable. Su palpación es superficial y se puede realizar de lado derecho o izquierdo del paciente. En caso de palparse se hallará un polo que puede presentar una escotadura, con su eje mayor dirigido hacia la zona umbilical. Se moviliza con la respiración.

Con el explorador a la derecha del paciente (Figura 22-15), la mano izquierda se apoya en la región lumbar y atrae el hipocondrio izquierdo hacia la mano derecha del explorador. Esta última, situada en forma oblicua, avanza desde el ombligo hacia la undécima y duodécima costillas en cada movimiento espiratorio. Se debe solicitar al paciente que respire profundamente.

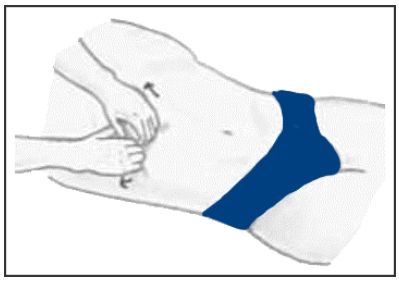

Figura 22-14. Palpación del hígado mediante maniobra bimanual, con manos yuxtapuestas "en gancho".

Con el explorador a la izquierda del paciente se pueden efectuar maniobras monomanuales o bimanuales. La mano izquierda en cuchara, palpando

suavemente, avanzará desde el ombligo hacia las costillas, aprovechando cada espiración. Al final de la inspiración profunda intentará palpar el bazo (Figura 22-15). Esta maniobra puede ser mejorada apoyando la mano derecha sobre el hipocondrio izquierdo del paciente y presionando dicha zona. También es posible palpar el bazo con el paciente en decúbito lateral derecho, con la rodilla izquierda flexionada (Figura 22-16).

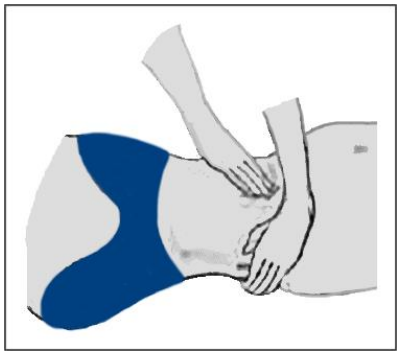

Figura 22-15. Palpación del bazo mediante maniobra bimanual.

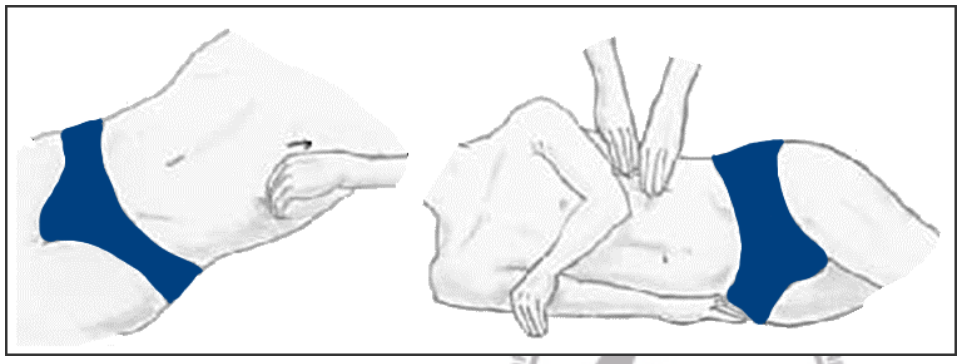

Figura 22-16. Palpación del bazo en decúbito lateral.

Maniobras para la palpación de la aorta

La aorta se palpa con frecuencia en el epigastrio. Es dolorosa y la característica más importante es su latido. Se debe presionar en el epigastrio, directamente a la izquierda de la línea media. Si la pared abdominal es gruesa, la palpación debe ser bimanual, con cada mano apoyada sobre la pared lateral de la aorta.

QUEDA PROHIBIDA LA REPRODUCCIÓN TOTAL O PARCIAL DE ESTE LIBRO POR CUALQUIER MEDIO ELECTRÓNICO O MECÁNICO, SIN AUTORIZACIÓN POR ESCRITO DE LA SOCIEDAD MEXICANA DE

Maniobras para la palpación de los riñones

Se realiza bimanual en espiración profunda para profundizar la mano exploradora. El riñón tiene contacto lumbar, lo cual le permite una movilidad anteroposterior (peloteo lumbar) y es sensible al tacto.

El explorador se sitúa a la derecha del paciente para la palpación de ambos riñones. El riñón izquierdo también puede ser palpado desde la izquierda del paciente. Para la palpación del lado derecho, la mano izquierda se sitúa en la zona lumbar, con los pulpejos apoyados sobre los músculos paravertebrales, el borde radial sobre el borde inferior de las costillas y el borde cubital sobre la cresta ilíaca. La mano derecha se ubica paralela al músculo recto anterior. En la inspiración profunda se presionan ambas manos ejerciendo más presión con la mano anterior. Cuando el paciente comienza a espirar se le solicita que la

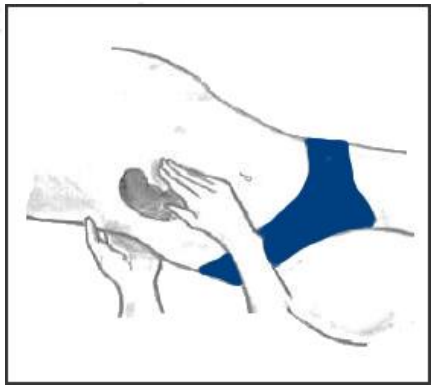

Figura 22-17. Palpación de los riñones.

detenga, se realiza menor presión con la mano anterior y se siente que el riñón se desliza hacia arriba, en caso de haberlo tocado (Figura 22-17).

Maniobras para la palpación de los uréteres

Discurren a los lados de la columna vertebral en el espacio retroperitoneal.

Punto ureteral superior: Intersección del borde externo del recto abdominal con una línea horizontal por el ombligo.

Punto ureteral medio: Intersección del borde externo del recto abdominal con una línea horizontal por las espinas ilíacas antero-superiores.

La palpación consiste en una presión digital con los pulpejos de los dedos índice y medio en dichos puntos.

La vejiga es un órgano hipogástrico y se palpa unimanualmente (superficial y profunda), encima del pubis.

QUEDA PROHIBIDA LA REPRODUCCIÓN TOTAL O PARCIAL DE ESTE LIBRO POR CUALQUIER MEDIO ELECTRÓNICO O MECÁNICO, SIN AUTORIZACIÓN POR ESCRITO DE LA SOCIEDAD MEXICANA DE PEDIATRÍA, A.C.

Capítulo 23

Exploración Genital Femenina

Dr. Daniel Ortiz Morales

La exploración genital tiene diferentes objetivos dependiendo de la edad de la paciente.

Recién nacido	Descartar malformaciones y estimar la edad gestacional.
Lactantes y preescolares	Diagnosticar procesos irritativos y lesiones.
Púberes	Evaluación del desarrollo, lesiones.

Se sugiere dejar esta exploración hasta el final para dar tiempo a la paciente que esté tranquila y sentirse con más confianza. Siempre realizar lavado de manos previo y posterior a la exploración. El uso de guantes para la exploración de genitales externos es recomendado, muchas madres están acostumbradas a que sus ginecólogos usen guantes durante la exploración, por lo que esperan lo mismo para sus hijas.

QUEDA PROHIBIDA LA REPRODUCCIÓN TOTAL O PARCIAL DE ESTE LIBRO POR CUALQUIER MEDIO ELECTRÓNICO O MECÁNICO, SIN AUTORIZACIÓN POR ESCRITO DE LA SOCIEDAD MEXICANA DE PEDIATRÍA, A.C.

La posición preferida es en decúbito dorsal, con los muslos flexionados sobre el abdomen y abducidos en “posición de rana” para observar la región perineal completa. En niñas aprehensivas, el familiar puede sentarse en una silla o mesa de exploración, con la paciente en sus piernas separando los muslos.

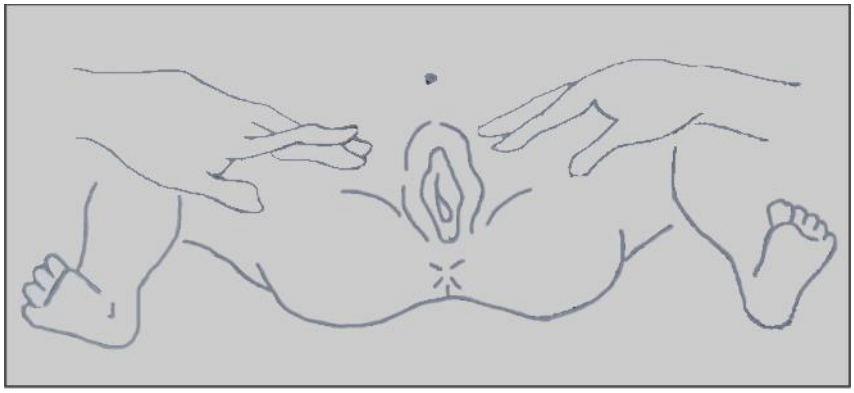

Figura 23-1. Posición para el examen genitoanal de una niña.

Cuando se requiere visualizar la vagina en una niña mayor a 2 años, la posición pecho-rodillas, puede ser útil. Ésta consiste en posicionar a la paciente con la cabeza y los brazos sobre la mesa de exploración y utilizar las rodillas como puntos de apoyo, con la cadera elevada y el abdomen cerca de la mesa de exploración. Esta posición permite observar mediante la magnificación y luz de un otoscopio y mediante la maniobra de Valsava la parte externa de la vagina y, algunas veces, la mitad interna y el cervix en el 80% de las niñas prepúberes. Esta maniobra ayuda a evidenciar cuerpos extraños comunes en niñas pequeñas.

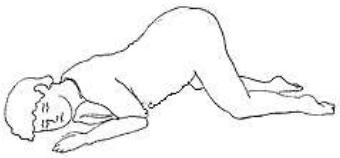

Figura 23-2. Exploración pecho-rodillas.

La exploración genital incluye la inspección y palpación solamente. La exploración de los genitales internos se reserva para casos excepcionales y debe ser realizado preferentemente por un ginecólogo pediatra, con material adecuado para ello. La exploración de los genitales se divide en examen externo y examen interno.

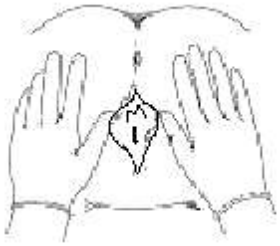

Figura 23-3. Exploración genital.

Examen externo

Durante la inspección se debe visualizar la integridad de las estructuras anatómicas esperadas para la edad de la paciente. Es importante evaluar la higiene y la presencia de signos de infección, inflamación, traumatismo o abuso sexual como erosiones, fisuras, desgarros, eritema, secreción o sangrado. Se debe traccionar suavemente la piel del periné hacia abajo y afuera para exponer la vulva, además separar los labios mayores con los dedos del pulgar e índice para observar por completo la vulva.

QUEDA PROHIBIDA LA REPRODUCCIÓN TOTAL O PARCIAL DE ESTE LIBRO POR CUALQUIER MEDIO ELECTRÓNICO O MECÁNICO, SIN AUTORIZACIÓN POR ESCRITO DE LA SOCIEDAD MEXICANA DE PEDIATRÍA, A.C.

La inspección en el examen externo incluye:

- La piel y músculos del periné: en niñas pequeñas características de la piel del área del pañal; presencia y distribución del vello.
- Vestíbulo vulvar: simetría, excoriaciones, lesiones, tumores, pigmentación, hemangioma o laceraciones.
- Características del clítoris: tamaño.
- Labios mayores y menores (presencia de adherencias).
- Orificio de la uretra: presencia, datos de irritación.
- Introito vaginal e himen: presencia, orificios, abultamientos, secreción.
- Cambios puberales, si existen, y la escala de Tanner.

La palpación en el examen externo consiste en la búsqueda de ganglios inguinales, así como la textura, dolor o presencia de tumores en los labios.

En adolescentes regularmente se evita la palpación de las glándulas de Skene y Bartolin.

Examen interno

También conocida como examen pélvico, este es poco frecuente en pacientes prepúberes y adolescentes núbiles. Las indicaciones del examen pélvico en adolescentes son descarga vaginal persistente, infecciones de transmisión sexual, dismenorrea grave, amenorrea, sangrado vaginal anormal, prueba del Papanicolaou, dolor pélvico persistente en pacientes sexualmente activas, embarazo y sospecha de abuso sexual o violación.

El examen pélvico sigue el modelo utilizado en mujeres adultas, en algunos casos se puede invitar a la paciente a participar en la exploración, por ejemplo brindando un espejo para que la paciente pueda observar sus genitales para mejorar el entendimiento de sus signos y síntomas. El examen incluye la armada con especulo, la exploración bimanual y la exploración rectovaginal.

Exploración armada con espéculo: Se requiere de lubricante y espéculo, así como algún equipo especial si se requiere tomar pruebas específicas (Papanicolaou). En pacientes jóvenes que no son sexualmente activas se prefiere el espéculo de Huffman, cuyas valvas son estrechas. Las valvas del espéculo de Pedersen son más angostas que un especulo normal, pero son más largas que el de Huffan. El espéculo de Graves se utiliza en mujeres adultas. Previamente a la exploración se debe corroborar el funcionamiento de los espéculos. La posición preferida es litotomía, con una almohada debajo de la cadera para elevarla, con los estribos en una posición que mantenga los muslos flexionados.

QUEDA PROHIBIDA LA REPRODUCCIÓN TOTAL O PARCIAL DE ESTE LIBRO POR CUALQUIER MEDIO ELECTRÓNICO O MECÁNICO, SIN AUTORIZACIÓN POR ESCRITO DE LA SOCIEDAD MEXICANA DE PEDIATRÍA, A.C.

La técnica consiste en insertar el dedo medio desde el introito, presionando los músculos del piso pélvico, lo que facilita la colocación de espéculo. El espéculo se coloca en un ángulo de 15º, deslizándolo sobre el dedo medio, posteriormente se retira el dedo. Se gira el espéculo horizontalmente y se inclina hacia el recto. Se abren y aseguran las valvas abiertas, para poder observar el cérvix. Posterior a la observación se retira el espéculo observando las paredes de la vagina. La inspección incluye:

- Cérvix: color, lesiones, descargas y el orificio cervical. El cérvix es redondo en mujeres nulíparas. Puede haber quistes de Naboth, o cérvix ectópico.
- Paredes de la vagina: color, lesiones y características de descarga.

Exploración bimanual: Con lubricante en el dedo índice, se introduce dentro de la vagina cuidadosamente y si es posible se introduce el dedo medio, con el pulgar en abducción y con la otra mano se palpa el abdomen inferior. Esta maniobra permite palpar el cérvix, el útero, y los anexos lateralmente. Describir tamaño, forma, consistencia, movilidad, dolor o aumento de tamaño de las estructuras. El cérvix normalmente debe sentirse como la punta de la nariz. Se puede describir la posición del útero: anteverso, anteflexo, posición media o retroverso y retroflexo. También permite palpar los ovarios y los anexos.

Exploración rectovaginal: Con guantes limpios, se reintroduce el dedo índice en la vagina y el dedo medio en el recto, y con la otra mano se palpa el abdomen inferior. Permite palpar los ligamentos uterosacros, el fondo de saco y los anexos.

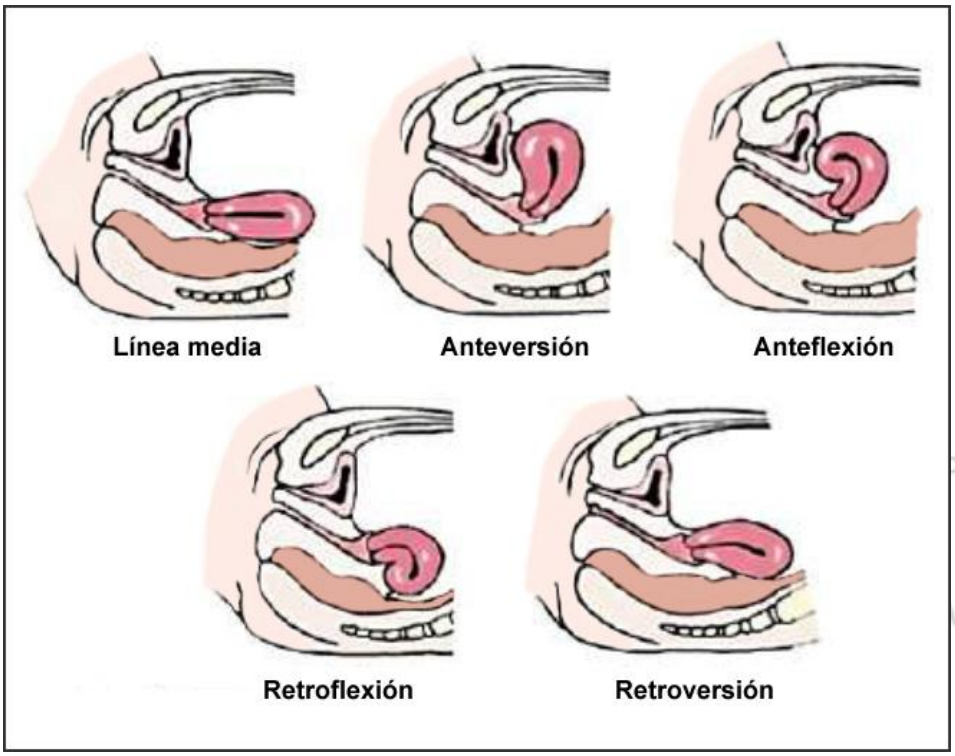

Figura 23.4. Diversas posiciones del útero.

PARCIAL DE ESTE
MECÁNICO, SIN
DE PEDIATRÍA, A.C.

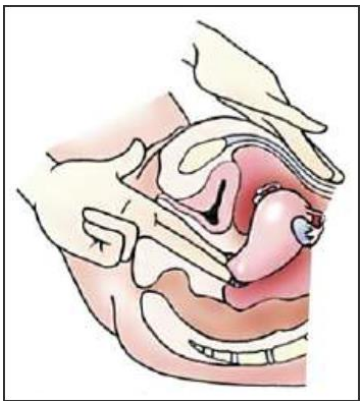

Figura 23-5. Examen bimanual

Algunas características de los genitales según la edad	
Recién nacida	Hasta la semana 36 de gestación el clítoris es prominente y los labios mayores están separados y poco pigmentados. Por efecto hormonal materno, puede haber edema y vascularización de los labios mayores y menores, y puede haber secreción vaginal blanquecina mucosa y ocasionalmente sanguinolenta. Puede haber adherencias.
Lactantes	Las adherencias de la mucosa vulvar (sinequias), se asocian a inflamación de la mucosa.
Prepúberes	Labios menores son delgados y pálidos, himen delgado, clítoris no prominente. Es frecuente secreción mucosa sin mal olor, secundario amala higiene.
Pubertad	Caracteres sexuales secundarios como vello grueso, monte de Venus prominente, labios mayores vascularizados. Seis a doce meses antes de la menarquia puede haber secreción vaginalmucosa sin mal olor, sin inflamación.

Recomendaciones
• La exploración genital en niñas debe hacerse gentilmente, sin amenazas y delicada. • Respetar el pudor y las posibles apreciaciones de la niña y sus padres. • Explicar con claridad cada uno de los pasos durante la exploración y los hallazgos. • Siempre debe de haber un observador, preferentemente un miembro del equipo médico y el familiar. • A partir de los 4 años, siempre cubrir a la paciente con bata o sábana. • A partir de los 4 años, preferentemente pedir a los varones que no estén en el cuarto de exploración. • Reforzar que el cuerpo del paciente merece respeto y nadie puede obligar a mostrarlo o tocarlo sin autorización. • Realizar la exploración en lugar bien iluminado. También hay que considerar que muchos adolescentes no les gusta “un reflector” en sus genitales. • Los padres deben posicionar al niño en posición y quitar el pañal o ropa interior de la paciente y estar cerca del paciente. En niños grandes ellos mismos pueden desvestirse. Evitar que el médico o alguien ajeno a la familia retire la ropa interior.

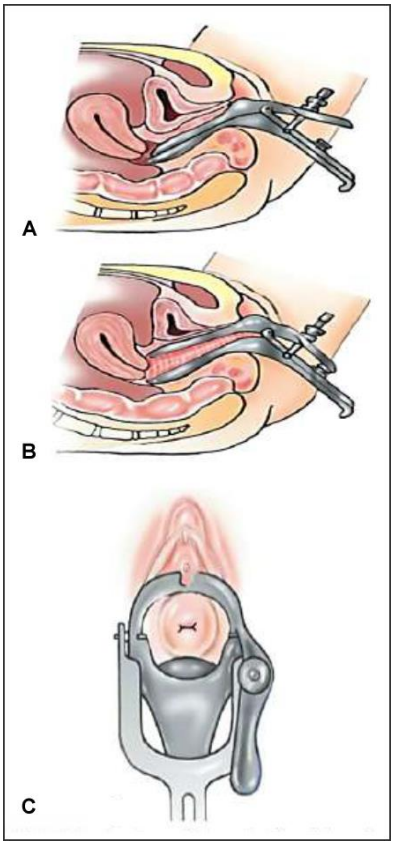

Figura 23-6. Examen genital femenino.

A. Inserción del espéculo cerrado.

B. Apertura del espéculo y localizar el útero.

C. Cuando el útero está a la vista, asegurar el espéculo.

ESTÁ PROHIBIDA LA REPRODUCCIÓN TOTAL O PAR
ELECTRÓNICO, POR CUALQUIER MEDIO ELECTRÓNICO O M
AUTORIZACIÓN POR ESCRITO DE LA SOCIEDAD MEXICANA D

Exploración mamaria

La exploración mamaria incluye la inspección y la palpación. Para la descripción de la localización de los hallazgos se puede utilizar la topografía por cuadrantes o por la superposición de un reloj. La exploración se realiza con la paciente sentada, con el pecho descubierto en las siguientes posiciones: con los brazos sobre la cabeza; con las manos en la cadera e inclinándose hacia delante desde la cintura. En las adolescentes se prefiere la posición supina con las manos atrás de la cabeza. Estas posiciones favorecen la exploración de tumores mamarios.

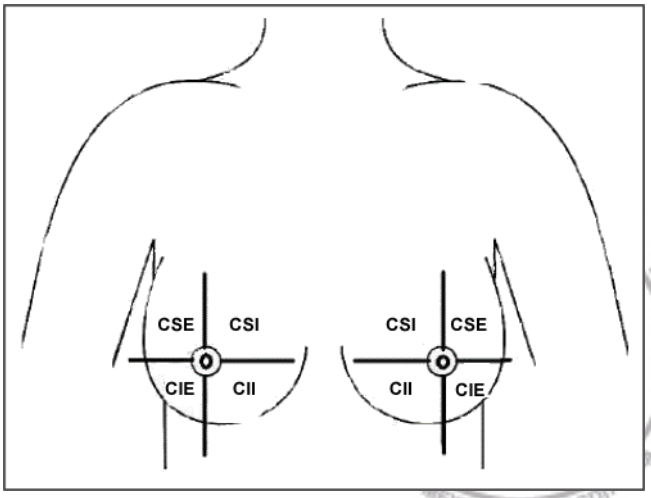

Figura 23-7. Cuadrantes de ambos senos.

CSE: cuadrante superior externo; CSI: cuadrante superior interno; CIE: cuadrante inferior externo; CII: cuadrante inferior interno

A la inspección hay que describir la simetría, características de la piel de la mama, los pezones y la areola, resencia de pezones secundarios sobre la línea de distribución mamaria, si hay abultamiento, descarga por el pezón y sus características, y desarrollo mamario (Tanner).

La palpación se hace con las yemas de tres dedos desde el margen esternal hasta la línea media axilar y desde la segunda o tercera costilla hasta la sexta o séptima costilla a la base de la mama, e incluir la palpación de la cola de la mama o de Spence que se extiende hasta la axila y las regiones supra e infraclavicular. La palpación debe de ser ordenada, ya sea en bandas, de la periferia al centro o de forma circular. Se debe describir la presencia de nódulos y describir sus características (consistencia, tamaño, dolor asociado).

QUEDA PROHIBIDA LA REPRODUCCIÓN TOTAL O PARCIAL DE ESTE LIBRO POR CUALQUIER MEDIO ELECTRÓNICO O MECÁNICO, SIN AUTORIZACIÓN POR ESCRITO DE LA SOCIEDAD MEXICANA DE PEDIATRÍA, A.C.

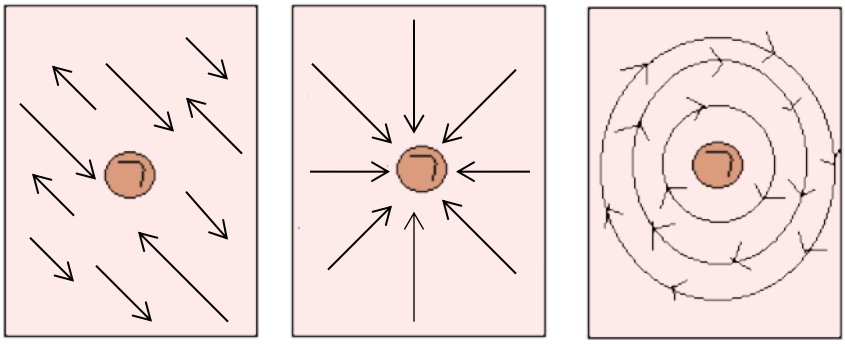

Figura 23-8. Métodos de palpación del seno.

QUEDA PROHIBIDA LA REPRODUCCIÓN TOTAL O PARCIAL DE ESTE LIBRO POR CUALQUIER MEDIO ELECTRÓNICO O MECÁNICO, SIN AUTORIZACIÓN POR ESCRITO DE LA SOCIEDAD MEXICANA DE PEDIATRÍA, A.C.

Capítulo 24

Exploración Genital Masculina

Dr. Rodolfo Omar Pérez Cruz

Los órganos genitales masculinos están formados por:

- Órganos genitales externos: Pene, prepucio, escroto, testículos y epidídimo.
- Órganos genitales internos: conductos deferentes, vesículas seminales y conductos eyaculadores.
- Glándulas genitales accesorias: Próstata y glándulas bulbouretrales.

El pene está formado por dos cuerpos cavernosos que forman el dorso y los lados, y el cuerpo esponjoso que contiene la uretra. El cuerpo esponjoso se ensancha en el extremo distal para formar el glande, en el que se encuentra el meato uretral.

La piel y las fascias del pene se prolongan como una doble capa de piel dando lugar al prepucio, que cubre el glande en una extensión variable. A nivel del surco balanoprepucial se encuentran las glándulas prepuciales o de Tyson (pápulas perladas), que corresponden a glándulas sebáceas modificadas que son responsables de la producción de esmegma.

QUEDA PROHIBIDA LA REPRODUCCIÓN TOTAL O PARCIAL DE ESTE LIBRO POR CUALQUIER MEDIO ELECTRÓNICO O MECÁNICO, SIN AUTORIZACIÓN POR ESCRITO DE LA SOCIEDAD MEXICANA DE PEDIATRÍA, A.C.

El escroto es un saco cutáneo exterior que contiene los testículos y está situado posteroinferior en relación al pene e inferior en relación a la sínfisis del pubis.

Consta de piel (rugosa) y fascia superficial o lámina de tejido conjuntivo, que contiene el músculo Dartos cuyas fibras musculares están unidas a la piel y cuya contracción produce arrugas en la piel del escroto y forma un tabique incompleto que divide al escroto en una mitad derecha y otra izquierda y cada una de ellas contiene un testículo.

Asociado a cada testículo dentro del escroto, se encuentra el músculo cremáster que es una pequeña banda de músculo estriado esquelético que continúa al músculo oblicuo menor o interno del abdomen. La localización exterior del escroto y la contracción de sus fibras musculares regulan la temperatura de los testículos porque la producción normal de espermatozoides requiere una temperatura inferior en unos 2-3 grados a la temperatura corporal. En respuesta a las bajas

temperaturas el músculo Dartos y el músculo cremáster se contraen con lo que se arruga la piel del escroto y se reduce la pérdida de calor en cada lado.

Los testículos constituyen las gónadas masculinas, son glándulas ovoideas, con su eje mayor de manera longitudinal, encontrándose suspendidos dentro del escroto por el cordón espermático. En su superficie superior y posterolateral de cada testículo se encuentran localizados los epidídimos, que son estructuras en forma de "coma", que sirven para la maduración funcional de los espermatozoides generados en los túbulos seminíferos de cada testículo; consta de una cabeza, cuerpo y cola que se continua con el conducto deferente, el cual, en conjunto con los vasos arteriales y venosos (plexos pampiniformes), forman el cordón espermático.

La próstata es una glándula que rodea la uretra y el cuello de la vejiga y está formada por dos lóbulos laterales y un lóbulo medio.

Las vesículas seminales son glándulas productoras del 60% del volumen del líquido seminal. Y están situadas en la excavación pélvica, detrás de la vejiga urinaria, delante del recto e inmediatamente por encima de la base de la próstata, con la que están unidas por su extremo inferior.

Exploración genital

La exploración genital en pacientes de edad pediátrica debe realizarse de manera rutinaria como parte de la exploración física general con la finalidad de identificar trastornos congénitos y/o adquiridos. Sin embargo, el interrogatorio dirigido también puede aportar datos valiosos para identificar la causa y evolución de padecimientos identificados en el área genital.

Un factor que se debe tomar en cuenta para realizar una adecuada y fidedigna exploración física genital, es la temperatura cálida del consultorio y de las manos del explorador.

El orden a seguir para el examen de los genitales externos es:

1) Inspección externa del vello, el pene y el escroto.
2) Palpación de ganglios regionales, pene, testículo, epidídimo y cordón espermático.
3) Control del estado de los orificios inguinales.

QUEDA PROHIBIDA LA REPRODUCCIÓN TOTAL O PARCIAL DE ESTE LIBRO POR CUALQUIER MEDIO ELECTRÓNICO O MECÁNICO, SIN AUTORIZACIÓN POR ESCRITO DE LA SOCIEDAD MEXICANA DE PEDIATRÍA, A.C.

Inspección / Palpación

Pene

En los pacientes no circuncidados se debe retraer el prepucio para examinar el glande y el meato uretral. En caso de higiene deficiente se puede observar en el surco balanoprepucial la presencia de esmegma. Se debe comprimir el glande para producir la apertura del orificio uretral, del cual no debe brotar ninguna secreción.

Entre las alteraciones que se pueden encontrar en el pene y prepucio son:

- *Fimosis:* dificultad para descubrir el glande debido a un prepucio estrecho (anillo fimótico) o sinequias balanoprepuciales.
- *Parafimosis:* dificultad de deslizar el prepucio nuevamente hacia su posición normal para cubrir al glande con gran dificultad o no se regresa en lo absoluto, debido a que es estrecho; favoreciendo una compresión y edema.
- *Balanopostitis*: inflamación (edema y eritema) del glande y del prepucio.
- *Hipospadias*: meato uretral ectópico localizado sobre la superficie ventral del pene, el escroto o el periné con o sin presencia de cuerda peniana.
- *Epispadias*: es una anomalía de la uretra que se sitúa en el dorso del pene y cuyo meato está en la cara dorsal en un punto situado entre la base del pene al glande.
- *Lesiones cutáneas*: úlceras, vesículas (herpes), condilomas, pápulas umbilicadas (molusco contagioso).
- *Enfermedad de Peyronie*: desarrollo de bandas fibrosas en el dorso del pene, por debajo de la piel, que lo pueden deformar y provocar erecciones dolorosas.
- *Uretritis:* secreción a través del meato uretral.

Escroto y su contenido

Escroto: Se debe inspeccionar el color, textura y la temperatura de la piel escrotal, y también palpar con el pulgar, el índice y el dedo medio los testículos y el epidídimo. Se tomará en cuenta la forma, el tamaño, la superficie y la consistencia; es normal que esta palpación produzca un dolor de tipo visceral.

El escroto es una estructura arrugada (debido a la acción de la testosterona), pigmentada y casi siempre asimétrica, pues el testículo izquierdo frecuentemente

QUEDA PROHIBIDA LA REPRODUCCIÓN TOTAL O PARCIAL DE ESTE LIBRO POR CUALQUIER MEDIO ELECTRÓNICO O MECÁNICO, SIN AUTORIZACIÓN POR ESCRITO DE LA SOCIEDAD MEXICANA DE PEDIATRÍA, A.C.

se encuentra más descendido respecto al derecho. Se debe tomar en cuenta que una variación en una temperatura disminuida de la habitación o del tacto, puede activar el reflejo cremastérico durante la exploración, el cual consiste en la retracción cefálica del testículo a la estimulación táctil en la cara interna del muslo ipsilateral.

Reflejo cremasteriano: Como parte complementaria de la exploración del contenido escrotal se puede utilizar la transiluminación, para la cual, en un ambiente oscuro, se dirige un haz lumínico potente a través del escroto; en caso de estar presente, se podrá sospechar la presencia de material líquido en su interior.

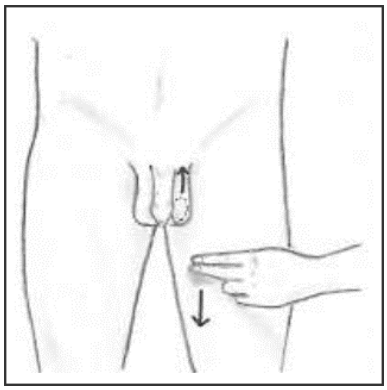

Figura 24-1. Reflejo cremasteriano.

Testículos y epidídimo

En la exploración testicular, cuando se logran identificar ambos testículos en las bolsas escrotales, es frecuente encontrar el izquierdo más abajo que el derecho; en caso de ausencia de uno o ambos testículos en las bolsas escrotales, estas pueden observarse hipoplásicas y lisas. A la palpación, los testículos se reconocen por su consistencia blanda y sensibilidad característica.

Para palpar los testículos se debe colocar la mano no dominante sobre el canal inguinal e irlo recorriendo de manera superoinferior y de lateral a medial hacia la bolsa escrotal con la finalidad de descender el testículo o favorecer que no se retraiga hacia el canal inguinal durante la exploración e identificar la posición inicial de la gónada respecto al canal inguinal y la bolsa escrotal; y con la mano dominante, con los dedos pulgar, índice y medio, tomar el testículo para valorar sus características y el epidídimo en todos sus componentes, poniendo especial atención en la cara posterolateral de cada testículo, la exploración superoinferior y de lateral a medial en que el eje mayor del testículo es vertical y el epidídimo se debe localizar en la cara posterolateral de cada testículo de manera habitual. El tamaño de las gónadas dependerá de la edad del paciente.

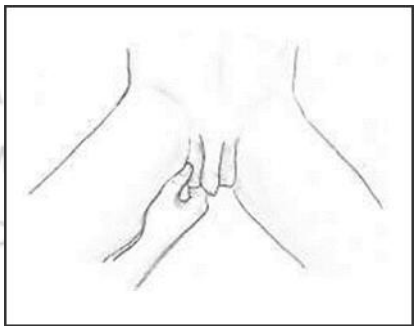

Figura 24-2. Exploración testicular.

Técnica de Chevassu para palpación del epidídimo. Mano izquierda fija y tira el testículo hacia abajo e índice y pulgar derecho buscan la cabeza del epidídimo.

QUEDA PROHIBIDA LA REPRODUCCIÓN TOTAL O PARCIAL DE ESTE LIBRO POR CUALQUIER MEDIO ELECTRÓNICO O MECÁNICO SIN AUTORIZACIÓN POR ESCRITO DE LA SOCIEDAD MEXICANA DE PEDIATRÍA, A.C.



Figura 24-3. Técnica de Chevassu para palpación del epidídimo.

Cordón espermático

Su exploración se debe realizar de manera comparativa, con el pulgar oponiéndose al resto de los dedos. Los conductos deferentes, de manera habitual, se palpan como cordones lisos, duros e indoloros. El resto del cordón, conformado por vasos sanguíneos debe ser valorado de pie y en decúbito, así como en reposo y solicitando al paciente realizar maniobra de Valsalva (esfuerzo abdominal) para identificar incremento en el diámetro de los mismos ante dicha maniobra.

QUEDA PROHIBIDA LA REPRODUCCIÓN TOTAL O PARCIAL DE ESTE LIBRO POR CUALQUIER MEDIO ELECTRÓNICO O MECÁNICO, SIN AUTORIZACIÓN POR ESCRITO DE LA SOCIEDAD MEXICANA DE PEDIATRÍA, A.C.

Para palpar el orificio superficial del conducto inguinal e identificar la presencia de hernia inguinal asociada al cordón espermático, el dedo índice del examinador se introduce en el escroto y, llevando la piel con el dedo, se palpará el orificio externo del conducto inguinal, identificando el cordón espermático, el tamaño y perímetro del anillo superficial y el área del triángulo de Hesselbach. Se le solicita al paciente que realice maniobras de Valsalva y se palpan entonces los orificios herniarios. No se deben observar protrusiones ni palpar vísceras abdominales en el triángulo de la debilidad inguinal, en el orificio superficial del conducto inguinal ni en el orificio crural.



Figura 24-4. Exploración de cordón espermático.

Entre las alteraciones que se pueden encontrar en el escroto y su contenido son:

- ***Criptorquidia:*** Falta de descenso testicular. La gónada se puede localizar en el canal inguinal o dentro del abdomen. Estos testículos tienen mayor riesgo de sufrir atrofia o hipotrofia, así como asociación a cáncer testicular. Testículo retráctil: Testículo que tiene la capacidad de

posicionarse en el trayecto del canal inguinal o en la bolsa escrotal. Se diagnostica cuando el testículo es localizado en alguna porción del canal inguinal y se logra descender manualmente a la bolsa escrotal y al agotar el reflejo cremastérico, el testículo se mantiene en el escroto.

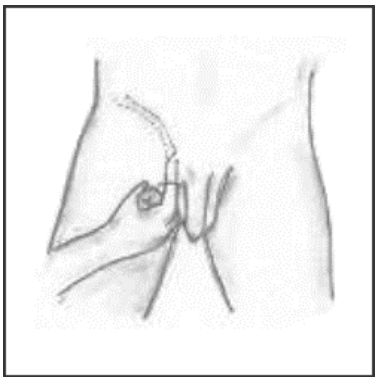

Figura 24-4. Palpación del orificio superficial del conducto inguinal.

- ***Torsión testicular:*** Es una urgencia quirúrgica en la que el testículo gira sobre su eje debido a una fijación en "badajo de campana" y puede llegar a comprometer la circulación de la gónada. Se presenta como un dolor intenso y súbito, localizado en el testículo y con irradiación hacia la ingle y el abdomen inferior. A la exploración física, el testículo afectado se encuentra con su eje mayor horizontalizado (Signo de Gouverneur) y en ascenso (Signo de Brunzel); en caso de que el testículo contralateral no afectado se encuentre horizontalizado se le conoce como Signo de Angell. El Signo de Ger consiste en la aparición de una depresión, "umbilicación u hoyuelo" en el escroto ipsilateral a la torsión testicular y tiene valor diagnóstico en las primeras horas de instalado el cuadro, previo a la aparición del edema del escroto. En estos casos el reflejo cremasteriano se encuentra abolido.
- ***Torsión de apéndice testicular:*** corresponde a la torsión de algún apéndice testicular, derivado de restos paramesonéfricos, a nivel de su pedículo de fijación. Consiste en una lesión en el escroto, redonda de 2 a 3 mm, indurada, sumamente dolorosa y localizada en el polo superior del testículo. El signo patognomónico encontrado a la exploración física es el "Signo del punto azul", que consiste en una macula azul y por transiluminación un "punto oscuro o punto negro" circunscrito y adyacente a la superficie del testículo, llamado también signo del fistol y corresponde a la torsión de algún apéndice testicular (hidátide testicular necrótica); solo se identifica hasta en el 20% de los casos. Es más frecuente de encontrar esta alteración en niños en edad puberal.
- ***Tumor testicular:*** se manifiesta como un aumento de volumen y de consistencia, que puede ser localizado o generalizado, habitualmente la masa es indolora y aparece con mayor frecuencia posterior a la adolescencia.
- ***Quiste de la cabeza del epidídimo o espermatocele:*** es una formación quística que se palpa como un nódulo en la cabeza del epidídimo, fuera de los límites del testículo. Puede o no ser doloroso a la palpación y en general, es de evolución benigna.

QUEDA PROHIBIDA LA REPRODUCCIÓN TOTAL O PARCIAL DE ESTE LIBRO POR CUALQUIER MEDIO ELECTRÓNICO O MECÁNICO, SIN AUTORIZACIÓN POR ESCRITO DE LA SOCIEDAD MEXICANA DE PEDIATRÍA, A.C.

- ***Orquitis/ Epididimitis:*** Es la inflamación aguda del testículo y/o epidídimo, habitualmente doloroso se relaciona con infecciones de la vía urinaria y manifestaciones sistémicas como fiebre. A la exploración física se puede encontrar el escroto edematoso y eritematoso, con hipersensibilidad testicular y el Signo de Prehn presente, que consiste en disminución del dolor ante la elevación del testículo afectado.
- ***Varicocele:*** Corresponde a dilataciones varicosas de las venas del plexo pampiniforme del cordón espermático. Se observa más frecuente en el lado izquierdo, se explora estando el paciente de pie y se logra identificar al solicitar al paciente realizar maniobra de Valsalva. Puede asociarse a una disminución de la fertilidad.
- ***Hidrocele:*** Es un aumento de volumen debido a la acumulación de líquido en la túnica vaginal (en caso de ser contenido intestinal o epiplón, se conoce como hernia) que es una membrana que rodea al testículo y que normalmente deja una cavidad virtual. A la exploración física, si se apoya una linterna sobre la piel del escroto, en la zona del aumento de volumen, se observa un fenómeno de transiluminación que consiste en que la luz difunde en un área extensa correspondiente al líquido acumulado.

Como parte integral de la exploración genital, se debe evaluar el desarrollo sexual, observando las características del vello púbico y de los genitales, basándose en los estadios de Tanner (Tabla 24-1).

QUEDA PROHIBIDA LA REPRODUCCIÓN TOTAL O PARCIAL DE ESTE LIBRO POR CUALQUIER MEDIO ELECTRÓNICO O MECÁNICO, SIN AUTORIZACIÓN POR ESCRITO DE LA SOCIEDAD MEXICANA DE PEDIATRÍA, A.C.

Tabla 24-1. Estadios de Tanner.

	Genitales	Vello púbico
Estadio I (Edad prepuberal)	Estadio prepuberal	Sin vello pubiano
Estadio II (Edad entre 9 y 11 años)	Volumen testicular de 4-6 cc. Escrotos laxos, piel rugosa, hiperpigmentación de la piel. Sin crecimiento del pene.	Escaso en la base del pene, liso y ligeramente pigmentado.
Estadio III (Edad entre 11 y 12.5 años)	Volumen testicular de 6-12 cc. Inicia crecimiento del pene. Principalmente en longitud.	Aún escaso, oscuro y rizado, en región prepúbica.

Estadio IV (Edad entre 12.5 y 14 años)	Volumen testicular de 12-16 cc. Mayor crecimiento peneano y de glande. Escroto más pigmentado y más rugoso,	Topo adulto, alcanza ingles, con forma de triángulo invertido.
Estadio V (Edad adulta)	Estadio adulto. Volumen testicular >16 cc	Vello terminal, se extiende a cara interna de muslos y línea alba (forma de rombo)

QUEDA PROHIBIDA LA REPRODUCCIÓN TOTAL O PARCIAL DE ESTE LIBRO POR CUALQUIER MEDIO ELECTRÓNICO O MECÁNICO, SIN AUTORIZACIÓN POR ESCRITO DE LA SOCIEDAD MEXICANA DE PEDIATRÍA, A.C.

Capítulo 25

Exploración de la Maduración Sexual

Dra. Eréndira Villanueva Ortega

La evaluación del desarrollo sexual en el paciente pediátrico es de gran importancia como parte de la vigilancia del crecimiento y desarrollo normal, por lo que es de gran utilidad conocer la progresión de la madurez sexual tanto en niñas como en niños.

La exploración genital tiende a ser olvidada o evitada intencionalmente en las visitas de rutina, sin embargo, gran parte de la evaluación del crecimiento y desarrollo de un niño se asocia con una adecuada instalación y progresión puberal, por lo que debe practicarse esta exploración en cada visita de seguimiento de niño sano.

Es muy importante que la exploración se lleve a cabo en un ambiente cómodo, privado y siempre en la presencia de los padres en el caso de lactantes, preescolares y escolares. Es muy importante explicar al menor, independientemente de su edad, que ésta es una exploración que exclusivamente debe practicar un profesional de la salud, siempre con su consentimiento y en presencia de sus padres. En el caso de adolescentes, se puede dar la opción de hacer la exploración sin la presencia de sus padres, lo que permite discutir las inquietudes del adolescente en temas de higiene, desarrollo genital normal, sexualidad, y salud reproductiva.

El paciente estará desnudo exclusivamente para la exploración y/o mientras se educa sobre la higiene de los mismos, para discusiones más prolongadas debe permitir al paciente vestirse primero respetando su privacidad.

Los cambios físicos durante la pubertad son resultado de la activación del eje hipotálamo - hipófisis - gónada (ovario en las niñas y testículo en los niños). Como resultado de la activación del eje hormonal, se lleva a cabo la adecuada producción de estrógenos en el ovario y testosterona en el testículo, lo que permitirá el desarrollo de los caracteres sexuales secundarios.

La maduración sexual puede variar de acuerdo al género, grupo étnico y factores ambientales. Se evalúa regularmente en la práctica pediátrica y permite

AL SERVICIO DE LA PEDIATRÍA MEXICANA SOCIEDAD MEXICANA DE PEDIATRÍA, A.C.
QUEDA PROHIBIDA LA REPRODUCCIÓN TOTAL O PARCIAL DE ESTE LIBRO, POR CUALQUIER MEDIO ELECTRÓNICO O MECÁNICO, SIN AUTORIZACIÓN POR ESCRITO DE LA SOCIEDAD MEXICANA DE PEDIATRÍA, A.C.

determinar la progresión normal de la pubertad así como posibles complicaciones como pubertad precoz o mal pronóstico de talla final por una velocidad de crecimiento inadecuada.

A continuación se presentan los principales hallazgos tanto en genitales femeninos como masculinos.

Genitales femeninos

El desarrollo de los caracteres sexuales secundarios como parte del establecimiento de la pubertad normal en las niñas ocurre entre los 8 y 13 años de edad, de presentarse algún hallazgo previo a esa edad se debe considerar el diagnóstico de pubertad precoz.

Habitualmente el primer indicio de pubertad en las niñas es la aparición del botón mamario (telarca), seguido de la aparición de vello púbico (pubarca) en un promedio de 1 o 1.5 años después, para finalmente completar la progresión puberal y la presentación de la menarca en un promedio de 2.5 años.

La clasificación de la maduración sexual, también conocida como Escala de Tanner, es la forma más objetiva de evaluar apropiadamente el grado de madurez sexual y su progresión. El estirón de la pubertad (aumento de la velocidad de crecimiento) se da entre los estadios 2 y 3 en las niñas.

En la Tabla 25-1 se muestra la secuencia de maduración sexual femenina.

QUEDA PROHIBIDA LA REPRODUCCIÓN TOTAL O PARCIAL DE ESTE LIBRO POR CUALQUIER MEDIO ELECTRÓNICO O MECÁNICO, SIN AUTORIZACIÓN POR ESCRITO DE LA SOCIEDAD MEXICANA DE PEDIATRÍA, A.C.

Tabla 25-1. Estadificación de acuerdo a la clasificación de Tanner del desarrollo mamario y vello púbico en niñas.

Estadio		Mamario	Vello púbico
1 		Sin glándula mamaria palpable	Vello en genitales similar al corporal. No hay vello púbico.
2 		Botón mamario palpable bajo la areola. Primer dato puberal en mujeres	Escaso vello recto y alargado principalmente sobre labios mayores

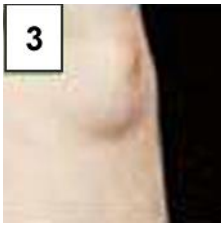		Tejido mamario palpable mayor al diámetro de la areola, sin desarrollo areolar	Escaso vello terminal, pigmentado y rizado sobre la región púbica
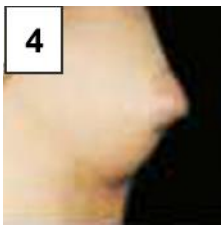		Areola elevada por encima de la mama, formando un doble contorno a la vista lateral	Vello terminal pigmentado y rizado sobre la región púbica con distribución de triángulo invertido
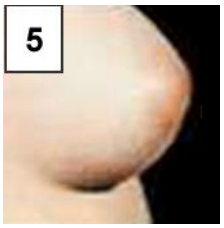		El montículo areolar retrocede formando un contorno único, hiperpigmenta-ción areolar, desarrollo de papilas y protrusión del pezón	Vello terminal que se extiende más allá del pliegue inguinal hacia la parte interna de los muslos.

QUEDA PROHIBIDA LA REPRODUCCIÓN TOTAL O PARCIAL DE ESTE LIBRO POR CUALQUIER MEDIO ELECTRÓNICO O MECÁNICO, SIN AUTORIZACIÓN POR ESCRITO DE LA SOCIEDAD MEXICANA DE PEDIATRÍA, A.C.

Genitales masculinos

La pubertad normal en los varones se establece entre los 9 y los 14 años de edad. La aparición de caracteres sexuales secundarios antes de los 9 años se debe interpretar como pubertad precoz. El proceso de maduración en los varones puede tardar en promedio 3 años y extenderse hasta 5 años desde el primer dato de pubertad hasta adquirir las características sexuales del adulto.

La medición de los genitales se evalúa mediante el volumen testicular expresado en mililitros, información que obtenemos al comparar el tejido testicular del paciente de forma bilateral con el orquidómetro de Prader (Figura 25-1). Un volumen testicular mayor o igual a 4 ml es el primer hallazgo del inicio puberal.



Figura 25-1. Orquidómetro de Prader.

La clasificación en etapas de Tanner es la forma más objetiva de evaluar apropiadamente el grado de madurez sexual y su progresión.

La madurez sexual en el varón se establece mediante la evaluación genital y del vello púbico. El estirón de la pubertad (aumento de la velocidad de crecimiento) se da durante el estadio 4 de Tanner. El estadio de Tanner en los varones se asigna de acuerdo a los hallazgos en la Tabla 25-2.

Tabla 25-2. Estadificación de acuerdo a la clasificación de Tanner del desarrollo genital y vello púbico en niños.

Estadio	Genitales	Vello púbico
	Los testículos, pene y escroto tienen el mismo tamaño y proporción que en la infancia temprana. Volumen testicular < 4 mL o eje longitudinal < 2.5 cm	Vello en genitales similar al corporal. No hay vello púbico.
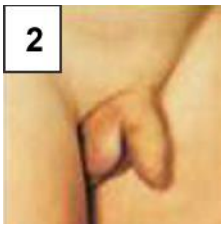	Mayor crecimiento escrotal y testicular; enrojecimiento y cambio en la textura de la piel escrotal. Volumen testicular de 4-8 mL (2.5-3.3 cm de longitud). Primer dato puberal en varones	Escaso vello recto y alargado principalmente en la base del pene.
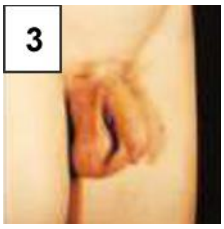	Aumento de la longitud del pene y discreto aumento en grosor. Volumen testicular de 9-12 mL (3.4-4.2 cm de longitud).	Escaso vello terminal, pigmentado y rizado sobre la región púbica
	Aumento de longitud y grosor del pene, con mayor desarrollo del glande. Aumento de pigmentación escrotal. Volumen testicular de 15-20 mL (4.1-4.5 cm de longitud).	Vello terminal pigmentado y rizado sobre la región púbica con distribución de triángulo invertido
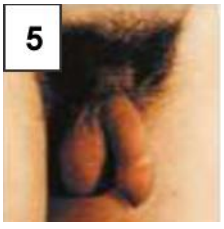	Genitales de forma y tamaño de adultos. Volumen testicular >25 mL (>4.5 cm de longitud).	Vello terminal que se extiende más allá del pliegue inguinal hacia la parte interna de los muslos.

CIENCIA AL SERVICIO DE LA NIÑEZ · SOCIEDAD MEXICANA DE PEDIATRÍA, A.C.
PROHIBIDA LA REPRODUCCIÓN TOTAL O PARCIAL DE ESTE DOCUMENTO POR CUALQUIER MEDIO ELECTRÓNICO O MECÁNICO, SIN AUTORIZACIÓN EXPRESA DE LA SOCIEDAD MEXICANA DE PEDIATRÍA, A.C.

En aquellos pacientes que no cuenten con una maduración sexual esperada para su edad, es de gran importancia, la evaluación de la longitud del pene. Los principales hallazgos podrían corresponder a pene críptico (frecuente en pacientes con sobrepeso y obesidad) o micropene. La presencia de micropene podría sugerir hipogonadismo.

Para su correcta evaluación, se debe medir la longitud del pene desde su base y hasta la punta del glande, para los cual es preciso medir con una regla rígida desde la sínfisis del pubis y comprimir el tejido graso suprapúbico (Figura 25-2).



Figura 25-2. Técnica de medición de longitud del pene.

Imagen tomada de: Nihal Hatipoğlu, Selim Kurtoğlu J Clin Res Pediatr Endocrinol. 2013 Dec; 5(4): 217–223.

QUEDA PROHIBIDA LA REPRODUCCIÓN TOTAL O PARCIAL DE ESTE
USO POR CUALQUIER MEDIO ELECTRÓNICO O MECÁNICO, SIN
AUTORIZACIÓN POR ESCRITO DE LA SOCIEDAD MEXICANA DE PEDIATRÍA, A.C.

La Tabla 25-3, muestra los valores de referencia para la longitud del pene esperada según la edad cronológica.

Tabla 25-3. Longitud del pene esperada en cm por grupo de edad y valores correspondientes a micropene.

Edad	Longitud media esperada	Micropene (-2.5 DE). Valor mínimo esperado
Pretérmino	(30 semanas) 2.5 ± 0.4	1.5
Pretérmino	(34 semanas) 3.0 ± 0.4	2.0
Recién nacido a término	3.5 ± 0.4	2.5
Lactantes y escolares		
0 - 5 meses	3.9 ± 0.8	1.9
6 - 12 meses	4.3 ± 0.8	2.3
1 - 2 años	4.7 ± 0.8	2.6
2 - 3 años	5.1 ± 0.9	2.9
3 - 4 años	5.5 ± 0.9	3.3
4 - 5 años	5.7 ± 0.9	3.5
5 - 6 años	6.0 ± 0.9	3.8
6 - 7 años	6.1 ± 0.9	3.9
7 - 8 años	6.2 ± 0.9	3.7
8 - 9 años	6.3 ± 1.0	3.8
9 - 10 años	6.3 ± 1.0	3.8
10 - 11 años	6.4 ± 1.1	3.7
Adultos	13.3 ± 1.6	9.3

Si la medición de la longitud es menor a 2.5 desviaciones estándar (DE) se considera micropene, y deberá ser evaluado por un endocrinólogo pediatra.

QUEDA PROHIBIDA LA REPRODUCCIÓN TOTAL O PARCIAL DE ESTE LIBRO POR CUALQUIER MEDIO ELECTRÓNICO O MECÁNICO, SIN AUTORIZACIÓN POR ESCRITO DE LA SOCIEDAD MEXICANA DE PEDIATRÍA, A.C.

Capítulo 26

Examen Músculo-Esquelético (Cadera y Columna)

Dr. Ángel Edgardo Hernández Coria /
Dr. Alfonso Galán Jáuregui

El presente capítulo está diseñado para la consulta rápida de la revisión ortopédica de un paciente en la práctica clínica diaria del médico general. Para que así pueda ser interpretada o transmitida mediante el lenguaje médico adecuado en el expediente o para su referencia al médico especialista. La exploración ortopédica al igual que la exploración física general se basa en la inspección (anatomía de superficie, alineación, marcha y arcos de movimiento) palpación y manipulación (función muscular, sensitiva, reflejos, estabilidad y pruebas específicas) de cada segmento anatómico.

Se recomienda que al inicio de la revisión se cuente con ambiente adecuado para los pacientes más chicos, disminuyendo la intensidad de la luz al igual que estímulos sonoros muy intensos. La historia clínica y los antecedentes pre y perinatales son de suma importancia para dirigir la exploración, haciendo más efectivo el tiempo invertido.

QUEDA PROHIBIDA LA REPRODUCCIÓN TOTAL O PARCIAL DE ESTE LIBRO POR CUALQUIER MEDIO ELECTRÓNICO O MECÁNICO, SIN AUTORIZACIÓN POR ESCRITO DE LA SOCIEDAD MEXICANA DE PEDIATRÍA, A.C.

Se resume cada una de las secciones anatómicas que comprenden el sistema musculo-esquelético y se recomienda la revisión de dicho tema en la bibliografía citada, en caso de necesitar una exploración más detallada o para fines de decisión terapéutica.

Exploración de superficie

Es importante revisar en su totalidad la superficie cutánea del paciente, buscando cambios en la pigmentación o lesiones típicas de diferentes patologías. De esta manera nevos despigmentados (esclerosis tuberosa), manchas café con leche (neurofibromatosis o displasia fibrosa), hemangiomas (síndromes de Klippel-Trenaunay, de Mafucci), hiperlaxitud cutánea (síndrome de Ehlers- Danlos, de Marfán) nos pueden guiar al diagnóstico y las deformidades más frecuentes que presentan estas enfermedades.

De la misma manera la revisión de la cabeza y abdomen se debe realizar en busca de síndromes o asociaciones con afecciones ortopédicas. Por ejemplo, craneosinostosis (Síndrome de Apert), perímetro cefálico aumentado (hidrocefalia), escleras de los ojos azules, puente nasal aplanado, hipertelorismo, cráneo triangular y alteraciones en la formación del esmalte de los dientes, sugieren el diagnóstico de osteogénesis imperfecta. El síndrome de Down cuenta con alteraciones como pliegue del epicanto, puente nasal deprimido, alteraciones en la tonicidad de la lengua y del movimiento de la mandíbula.

Por último el tórax y el abdomen deben ser valorados en cuanto a su forma y anormalidades que determinen la necesidad de un tratamiento ortopédico (pectus excavatum, pectus carinatum, alteraciones del número y posición de los pezones, etcétera).

Cuello

Es importante la valoración de la movilidad completa de esta región, presencia de dolor y alteraciones en la superficie que nos indiquen malformaciones congénitas, posturales o traumáticas. Los síndromes de Klippel-Feil, tortícolis muscular congénita o el síndrome de Sprengel, son alteraciones anatómicas importantes a descartar durante la revisión.

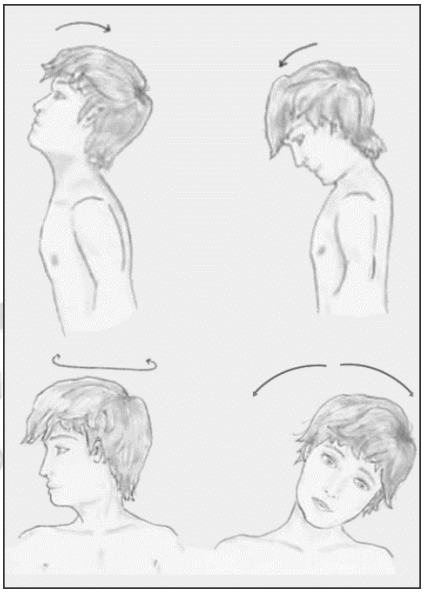

Figura 26-1. Arcos de movilidad del cuello

QUEDA PROHIBIDA LA REPRODUCCIÓN TOTAL O PA
LIBRO POR CUALQUIER MEDIO ELECTRÓNICO O M
AUTORIZACIÓN POR ESCRITO DE LA SOCIEDAD MEXICANA D

Clavícula

La principal patología que afecta a este hueso es el trauma, por lo cual la deformidad, la palpación dolorosa, aumento de volumen, inflamación, acortamiento y equimosis son los signos principales a buscar en la región del hombro. Los antecedentes de macrosomía y la distocia del trabajo de parto, sugieren este tipo de lesiones en pacientes neonatos. Deformidades menos frecuentes como la pseudoartrosis congénita de clavícula se manifiesta mediante inestabilidad y la palpación de un “bulbo” móvil en la diáfisis del hueso.



Figura 26-2. Fractura de clavícula.

Hombros

El hombro es la articulación con mayor movilidad de todo el cuerpo por lo cual su valoración es de suma importancia para un diagnóstico adecuado.

Las luxaciones, fracturas del húmero proximal o de la escápula, al igual que las lesiones de las estructuras articulares son las alteraciones traumáticas más frecuentes de esta región. En los pacientes recién nacidos es importante valorar la integridad y anatomía simétrica del hombro ya que enfermedades como la artrogriposis o la deformidad de Sprengel, son frecuentes en esta edad.

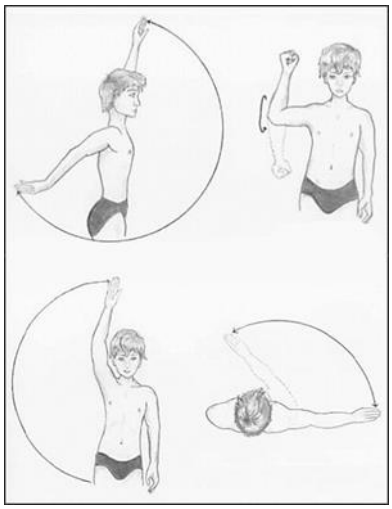

Figura 26-3. Arcos de movilidad del hombro.

Codos

La articulación del codo es de las más importantes para las tareas manuales, por lo cual los movimientos que realiza esta articulación deben ser realizados de forma íntegra y sin presentar sintomatología. La revisión simétrica es importante para descartar alteraciones congénitas como la artrogriposis, la luxación congénita de la cabeza radial, la sinostosis de la cabeza cubital o deformidades en la formación del radio o el cubito como la mano zamba. Las lesiones traumáticas en el codo son las más frecuentes en los niños., por lo cual el antecedente de caída, agregado con dolor, aumento de volumen, limitación funcional, inflamación y equimosis de la región, nos obliga a complementar con estudios de imagen la atención de nuestro paciente.



Figura 26-4. Sindactilia

QUEDA PROHIBIDA LA REPRODUCCIÓN TOTAL O PA
LIBRO POR CUALQUIER MEDIO ELECTRÓNICO O M
AUTORIZACIÓN POR ESCRITO DE LA SOCIEDAD MEXICANA DE PEDIATRÍA, A.C.

Manos

Es importante reportar el análisis de la apariencia, movilidad, cantidad, integridad y posición de los dedos. Malformaciones como la sindactilia, macrodactilia, polidactilia o ausencia de alguno de los dedos nos obliga a buscar alteraciones congénitas en otros sistemas como el renal o cardiaco debido a que están frecuentemente relacionados.

Caderas

Con menos frecuencia se pueden presentar deformidades del desarrollo de esta articulación, debido a la gran cantidad de tejidos blandos que pertenecen a esta zona la exploración se debe realizar de forma indirecta; revisando la longitud de los miembros (signo de Galeazzi), signos de luxación y reducción de la cadera (Maniobras de Barlow y Ortolani), alteraciones en la marcha (claudicación) y los arcos de movilidad, complementan nuestra revisión de las caderas.

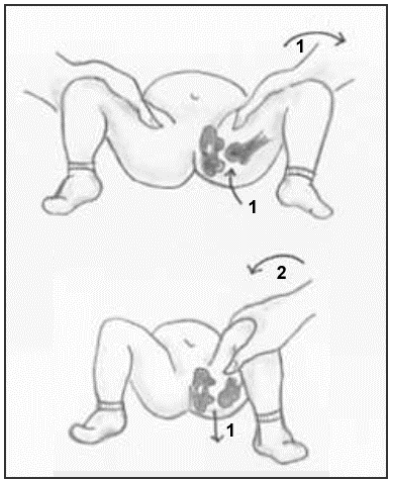

Figura 26-5. A) Maniobras Barlow y Ortolani; B) Maniobra de Trendelenburg.

Rodillas y piernas

Es importante conocer, la variabilidad de la alineación de los miembros pélvicos en relación con la edad. Es típico la deformidad en varo durante los primeros 3 años de vida, al igual que el valgo de los 3 a los 8 años y posterior alineación de ambas piernas en edad escolar. Por lo cual no se debe de calificar como patológica la presencia de estas deformidades funcionales en los niños.

Deformidades como la luxación congénita de rodilla, tibia arqueada o pseudo-artrosis congénita de tibia deben de ser descartadas durante la exploración del recién nacido.

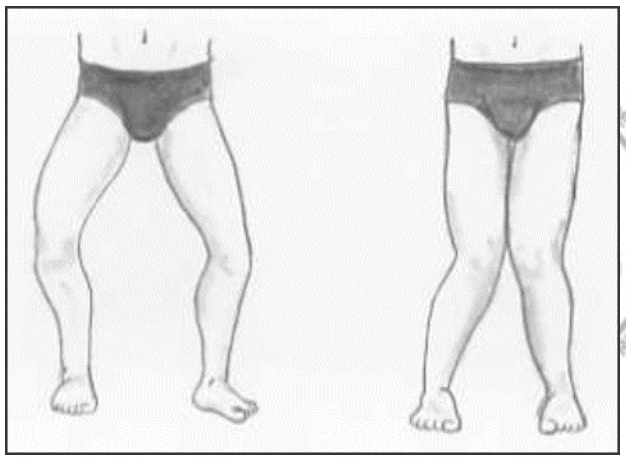

Figura 26-6. Imagen de varo, valgo y piernas rectas

QUEDA PROHIBIDA LA REPRODUCCIÓN TOTAL O PARCIAL DE ESTE LIBRO POR CUALQUIER MEDIO ELECTRÓNICO O MECÁNICO, SIN AUTORIZACIÓN POR ESCRITO DE LA SOCIEDAD MEXICANA DE PEDIATRÍA, A.C.

Pies

Al igual el resto de las estructuras que forman los miembros pélvicos, deben de ser valorados mediante el análisis de la marcha. Mediante la plantoscopia es posible valorar la alineación y función de las diferentes zonas del pie (antepié, retropié y mediopié). El pie plano y el retropié en valgo son alteraciones necesarias de descartar después del tercer año.

Las deformidades congénitas más frecuentes son el metatarso aducto, el pie equinovaro aducto congénito, alteraciones de los dedos (polidactilia, sindactilia, hallux valgus y deformidades de los dedos menores).

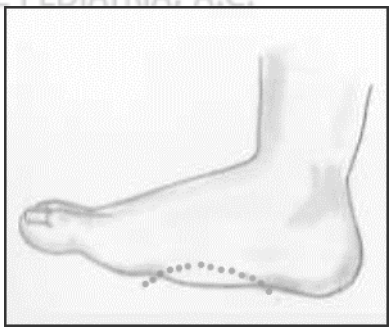

Figura 26-7. Pie plano..

Columna

El análisis de la marcha también sirve para valorar alguna alteración dinámica de la columna, la valoración ideal se realiza en bipedestación, valorando los planos anterior, posterior y lateral. Las zonas de mayor movilidad son la columna lumbar, cervical y en menor medida la torácica y lumbosacra. La alteración estructural más frecuente durante el desarrollo del paciente pediátrico es la escoliosis idiopática, en la cual para su diagnóstico se debe explorar intencionadamente los puntos de alineación de la columna.

Existen una gran variedad de alteraciones congénitas en el marco de los defectos del cierre de tubo neural, los cuales se presentan de forma sutiles como nevos pilosos, hasta defectos completos en los que se exponen algunas de las capas de protección de la médula espinal y la subsecuente alteración neurológica distal. Es importante durante la revisión ortopédica valorar mediante los dermatomos corporales la integridad de la sensibilidad en tacto superficial y profundo, dolor, temperatura. De la misma manera la fuerza de cada miotomo debe ser medida mediante la escala de Daniels. Por último los reflejos osteotendinosos nos pueden ayudar a complementar o integrar los diferentes síndromes medulares existentes.

O PARCIAL DE ESTE
O MECÁNICO, SIN
NA DE PEDIATRÍA, A.C.

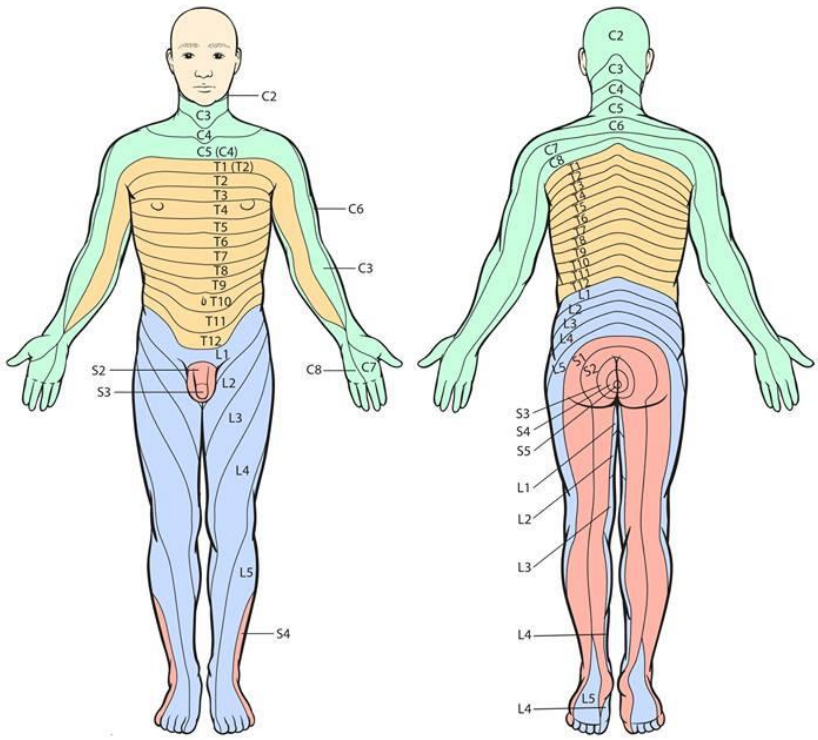

Figura 26-8. Dermatomas y miotomos.

Generalidades

Marcha

Existen varias formas de valorar la marcha de un paciente sano, actualmente la mejor de estas es mediante un laboratorio de filmación y detección de la marcha, en la cual se analiza mediante sensores electrónicos de movimiento, cámaras slow-motion y bandas “sin fin” con detectores de presión; donde se muestran cada una de las fases y anomalías de la marcha.



Figura 26-9. Imagen de la marcha treadmill + podografía

La forma más didáctica de realizar la descripción y división de la complejidad del movimiento de la marcha es mediante la división:

- Fase postural
  - Choque de talón
  - Pie sobre plano
  - Postural intermedia
  - Impulso
- Fases de la marcha
  - Aceleración
  - Oscilación intermedia
  - Desaceleración

AMOR Y CIENCIA AL SERVICIO DE LA NIÑEZ · SOCIEDAD MEXICANA DE PEDIATRÍA, A.C. ·

QUEDA PROHIBIDA LA REPRODUCCIÓN TOTAL O PARCIAL DE ESTE
MECÁNICO, SIN
DE PEDIATRÍA, A.C.



Figura 26-10. Imagen de la marcha

Capítulo 27

Examen Neurológico

Dr. Nelson Coiscou Domínguez

La historia clínica y el examen neurológico en niños y adolescentes al igual que cualquier historia médica es un examen sistemático, cuidadoso y detallado de los datos ofrecidos por el paciente.

Es Importante recordar que, aunque el problema oriente hacia la esfera neurológica es importante hacer una buena semiología general, ya que a menudo nos encontramos que los síntomas del paciente forman parte o complican algún problema médico más complejo.

Hay síntomas que requieren ser investigados de manera más minuciosa para orientar el diagnóstico, como pueden ser las convulsiones, síncope, cefalea y dolor.

Es necesario entrevistar principalmente a los familiares, así como a los pacientes que ya puedan aportar datos para la historia clínica.

QUEDA PROHIBIDA LA REPRODUCCIÓN TOTAL O PARCIAL DE ESTE LIBRO POR CUALQUIER MEDIO ELECTRÓNICO O MECÁNICO, SIN AUTORIZACIÓN POR ESCRITO DE LA SOCIEDAD MEXICANA DE PEDIATRÍA, A.C.

Es importante recordar el propósito de una historia y examen neurológico que es:

1) Detectar la presencia o ausencia de algún trastorno en la esfera neurológica.
2) Localizar el grado y extensión de la lesión.
3) Establecer un diagnóstico desde el punto de vista etiológico y fisiopatológico de la lesión.
4) Orientar hacia una terapéutica adecuada. Establecer su pronóstico y el grado al cual cierta parte del sistema nervioso puede ser rehabilitado. En los niños y adolescentes la evaluación neurológica difiere ligeramente de la del adulto y más en las etapas neonatal y de lactante.

La historia clínica se inicia con los datos personales del paciente.

Motivo de consulta y anamnesis de enfermedad actual

Mencionar síntomas positivos y negativos.

- *Convulsiones:* secuencia de los fenómenos: aura, caída al suelo, grito estridente, actividad motora, fase de transición, cambio en el color de la cara o los labios, cambios pupilares o desviaciones de los ojos, pérdida de conciencia, pérdida de control intestinal o vesical.
- *Automatismos:* Parpadeo, masticación, chasqueo de los labios, deglución.
- *Tono muscular:* Flacidez, rigidez, tensión, espasmos; dónde comenzó el espasmo y si se desplazó a través del cuerpo.
- *Dolor:* Calidad e intensidad: profundo o superficial; dolorimiento, sordo, pulsátil, agudo o penetrante, opresivo, escozor, calambre, pinchazo, punzante; duración.
- *Localización o vía:* A lo largo de la distribución de uno o más nervios periféricos o una distribución más general; irradiación de una parte a otra. Coordinación de la marcha, equilibrio, caídas.
- *Debilidad o parestesias:* Generalizada o en un área del cuerpo afectada específica (cara, extremidad), progresivamente ascendentes o transitorias.
- *Temblor:* Aumenta con reposo, movimiento Intencional, ansiedad.
- Síntomas asociados: Hormigueo o entumecimiento; confusión, problemas para hablar o entender el lenguaje; cefalea intensa; alteración de la visión en uno o ambos ojos.
- Antecedentes heredofamiliares: Principalmente los que estén relacionadas con la enfermedad actual, o si se sospecha de una enfermedad hereditaria.
- Antecedentes patológicos no personales: Lugar donde vive, condiciones (servicios), hábitos higiénicos y alimenticios (alcohol, tabaco, medicamentos, alergias), ocupación.
- Antecedentes patológicos personales: Interrogatorios por sistemas.

QUEDA PROHIBIDA LA REPRODUCCIÓN TOTAL O PARCIAL DE ESTE LIBRO POR CUALQUIER MEDIO ELECTRÓNICO O MECÁNICO, SIN AUTORIZACIÓN POR ESCRITO DE LA SOCIEDAD MEXICANA DE PEDIATRÍA, A.C.

Estado mental

- *Estado de conciencia:* alerta, letargo, obnubilación, estupor, coma.
- *Afecto y estado de ánimo:* eufórico, deprimido, inapropiado, hostil
- *Orientación:* tiempo, lugar, persona. (¿sabe qué día es hoy? / ¿sabe dónde está? / ¿cuál es su nombre completo?

- *Lenguaje:* natural y adquirido, anartria, disartria, afasia.
- *Comprensión:* Auditiva, lectura, escritura.
- Memoria: inmediata (1-5 min) / mediata (+5 min/ día(s) anterior(es), remota o tardía (hechos históricos) Prueba de 4 dígitos y juicio.
    - Escala de Glasgow

Nervios craneales

Nervio olfatorio: Se pone al paciente a percibir diferentes olores.

Nervio óptico:

- Anormalidades de córnea, conjuntivas, iris, cristalino / tamaño de las pupilas / agudeza visual / oftalmoscopia (fondo de ojo) / campos visuales III, IV, VI nervio oculomotores: motor ocular común, patético, abducens (motor externo) externo (izquierdo – derecho) estos nervios se evalúan en conjunto, ya que todos inervan a los músculos relacionados con los movimientos oculares. Se mide la motilidad ocular extrínseca e intrínseca. Fisura palpebral, posición del ojo, movimientos oculares, nistagmo, pupilas (tamaño, forma, reacción a la luz).
- Reflejo fotomotor directo: perpendicularmente al ojo, se dirige un haz luminoso a la oreja del paciente y se desplaza medialmente hasta que incide sobre la pupila (esto para provocar un cambio drástico de iluminación sobre la pupila y favorecer que el reflejo sea más evidente). Deberá observarse contracción de la pupila (miosis) en el ojo estimulado.
- Reflejo consensual o fotomotor indirecto: el estímulo y la respuesta son los mismos, sólo que esta vez deberá ponerse atención en el ojo contralateral, en el cual deberá observarse la contracción de la pupila contralateral.

QUEDA PROHIBIDA LA REPRODUCCIÓN TOTAL O PARCIAL DE ESTE LIBRO POR CUALQUIER MEDIO ELECTRÓNICO O MECÁNICO, SIN AUTORIZACIÓN POR ESCRITO DE LA SOCIEDAD MEXICANA DE PEDIATRÍA, A.C.

Motilidad extrínseca

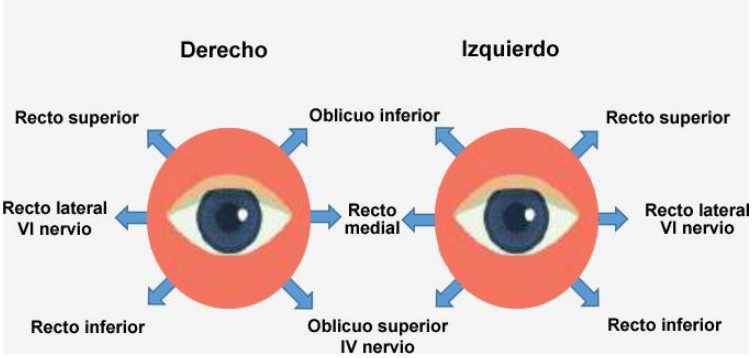

Figura 27-1. Esquema que representa la exploración de los movimientos oculares conjugados, así como los músculos y nervios corneales involucrados.

Motilidad intrínseca

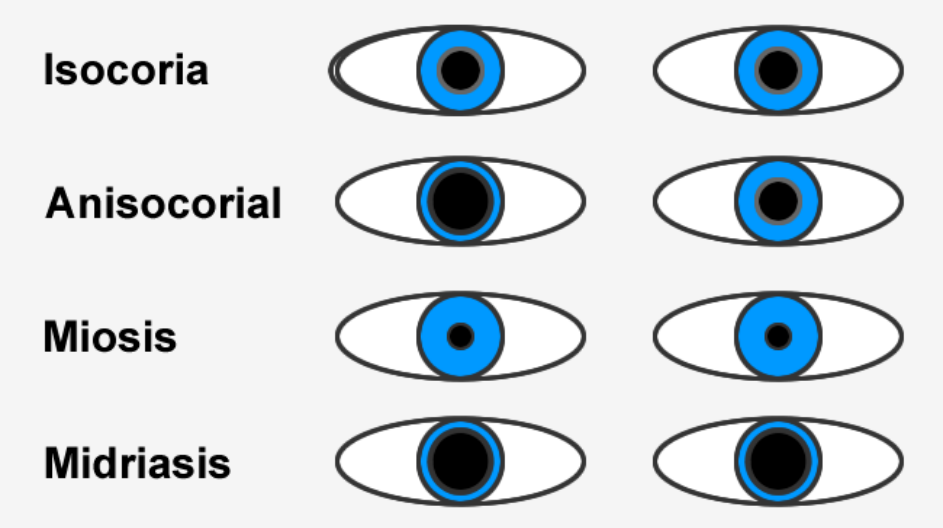

Figura 27-2. Esquema que presenta la exploración de los movimientos oculares intrínsecos.

Trigémino: Motor, sensitivo, reflejo corneal: buscando atrofias musculares, desviación de mandíbulas y fasciculaciones. Inspección: se valora el trofismo de los músculos masetero y temporal. Palpación: apretar fuertemente los dientes mientras se palpan ambos músculos maseteros, y después se hace lo mismo palpando ambos músculos temporales con el fin de evaluar el tono y la fuerza.

Movimientos contra resistencia (puesta por la mano del médico); por ejemplo, abrir la boca o mover la mandíbula lateralmente (músculos pterigoideos). Se explora la sensibilidad facial táctil de las tres ramas del nervio (oftálmica, maxilar y mandibular). La exploración completa requiere la evaluación de la sensibilidad al tacto grueso superficial, con un objeto delgado y romo (cepillo de cerdas suaves, algodón, papel higiénico, etcétera.); Al dolor con un objeto puntiagudo, y a la temperatura.

La exploración del reflejo corneal (se produce cierre palpebral rozando suavemente el borde de la córnea con un objeto limpio y romo) solo se recomienda en el caso de pacientes que no cooperan adecuadamente para la exploración sensitiva o en pacientes con alteraciones del estado de alerta.

Nervio facial: motor / gusto / lagrimeo es también un nervio mixto cuya función es la inervación motora de la mayoría de los músculos de la cara y la sensación gustativa de los dos tercios anteriores de la lengua. Finalidad: buscar asimetrías faciales que sugieran paresia o parálisis de la musculatura facial.

QUEDA PROHIBIDA LA REPRODUCCIÓN TOTAL O PARCIAL DE ESTE LIBRO POR CUALQUIER MEDIO ELECTRÓNICO O MECÁNICO, SIN AUTORIZACIÓN POR ESCRITO DE LA ASOCIACIÓN MEXICANA DE PEDIATRÍA, A.C.

Nervio auditivo: examen otoscópico, rama coclear (agudeza auditiva, pruebas de Rinne y Weber. /Rama vestibular nervio vestibular (transmite impulsos relacionados con el equilibrio y la orientación espacial del cuerpo) y el nervio coclear (nervio sensorial encargado de la audición). Chasquido de dedos. Pruebas diapasón de Rinne: se aplica diapasón en apófisis mastoidea y se mide el tiempo que el tiempo que el paciente escucha el sonido (conducción ósea).

Cuando cesa el sonido, se coloca el diapasón frente al conducto auditivo, midiendo también el tiempo que el paciente puede aún el sonido (conducción ósea). Si hay sordera de trasmisión el paciente no puede escuchar la transmisión aérea, los pacientes sanos por lo regular siguen escuchando la transmisión ósea después de terminar de escuchar la transmisión ósea. Prueba de diapasón de weber: se coloca en vertex. El paciente debe escuchar igual la vibración en ambos lados. En un paciente enfermo si el oído defectuoso oye más fuerte la vibración indica hipoacusia conductiva de dicho oído. En paciente enfermo si el oído normal oye mejor la vibración hay sordera neurosensorial de dicho oído.

Nervios glosofaríngeo y vago: Reflejo nauseoso, movimiento del paladar. Inervan estructuras relacionadas funcionalmente. Fonema A: elevación del velo del paladar es simétrica y si la úvula se encuentra en posición central, además de evaluar si existen problemas en la fonación, disartria, tos o salivación. Paresia unilateral de los nervios IX y X: se observa que uno de los pilares del paladar no se eleva, lo cual produce una deviación de la úvula hacia el lado sano. Tocar la pared posterior de la faringe con un abatelenguas: debe observarse la contracción de los pilares simultáneamente y el reflejo nauseoso.

Espinal: Examinar músculos esternocleidomastoideo y trapecios. Inervación motora de los músculos trapecio y esternocleidomastoideo. Evaluar el trofismo (por inspección), tono y fuerza (pidiendo al paciente que eleve los hombros y gire la cabeza contra resistencia) de ambos músculos.

Hipogloso: Examinar lengua, desviación atrofia, fasciculaciones. Al dar inervación motora de la lengua, se explora solicitando al paciente que la protruya y la movilice en todas las direcciones; atrofias, fasciculaciones, pérdida de fuerza, desviación de la lengua hacia el lado de la lesión.

QUEDA PROHIBIDA LA REPRODUCCIÓN TOTAL O PARCIAL DE ESTE LIBRO POR CUALQUIER MEDIO ELECTRÓNICO O MECÁNICO, SIN AUTORIZACIÓN POR ESCRITO DE LA SOCIEDAD MEXICANA DE PEDIATRÍA, A.C.

Tabla 27-1. Pares craneales.

Par craneal	Función	Hallazgos clínicos en caso de lesión
I. Olfatorio	Olfato.	Anosmia.
II. Óptico	Visión.	Amaurosis.
III. Oculomotor	Movimientos oculares, constricción pupilar, acomodación.	Doplopia, ptosis, midriasis, pérdida de acomodación.
IV. Troclear	Movimientos oculares.	Doplopia.
V. Trigémino	Sensibilidad general de la cara, cuero cabelludo y dientes; movimientos de masticación.	"Entumecimiento" de la cara; debilidad de los músculos de la mandíbula.
VI. Abducens	Movimientos oculares.	Diplopia.
VII. Facial	Gusto, sensibilidad general del paladar y el oído externo, secreción de glándula lagrimal y de submandibular y sublingual; expresión facial.	Pérdida del gusto en los dos tercios anteriores de la lengua, sequedad de boca, pérdida de lágrimas, parálisis de los músculos faciales.
VIII. Vestivulococlear	Audición, equilibrio.	Sordera, acúfenos, vértigo, nistagmo.
IX. Glosofaringeo	Gusto, sensibilidad general de la faringe y el oído, elevación del paladar, secreción de glándula parótida.	Pérdida del gusto en el tercio posterior de la lengua, anestesia de la faringe, sequedad parcial de boca.
X. Vago	Gusto, sensibilidad general de faringe, laringe y el oído, deglución, fonación; inervación parasimpática al corazón y vísceras abdominales.	Disfagia, ronquera, parálisis palatina.
XI. Accesorio espinal	Fonación, movimientos de cabeza, cuello y hombro.	Ronquera, debilidad de los músculos de la cabeza, cuello y hombro.
XII. Hipogloso	Movimientos de la lengua.	Debilidad y atrofia de la lengua.

Toda exploración neurológica debe iniciar por la evaluación del estado de alerta y el estado mental, el conocer cómo se encuentra el estado mental del paciente nos permitirá evaluar sus funciones cognitivas y conocer cuál será su grado de cooperación para entender y seguir las indicaciones.

QUEDA PROHIBIDA LA REPRODUCCIÓN TOTAL O PARCIAL DE ESTE LIBRO POR CUALQUIER MEDIO ELECTRÓNICO O MECÁNICO, SIN AUTORIZACIÓN POR ESCRITO DE LA SOCIEDAD MEXICANA DE PEDIATRÍA, A.C.

Orientación: Personal (se le pide que diga su nombre completo), lugar (se le pregunta si sabe en dónde se encuentra) y tiempo (se le pide que diga la fecha actual).

Lenguaje: Primero se evalúa el lenguaje espontáneo (evaluar si está bien articulado, o si algunas palabras no se entienden, si es coherente con la pregunta). Pedir repetir algunas frases complicadas. Que nombre algunos objetos cotidianos al mostrárselos. Para evaluar comprensión realiza algún acto que implique varios pasos.

Memoria: Para la evaluación memoria de corto plazo: pedir al paciente que memorice lista de tres objetos que no estén relacionados ni fonológica ni semánticamente. Unos minutos después se le pide que los recuerde.

Para la memoria de mediano y largo plazo se le puede preguntar, por ejemplo, ¿a dónde fue o que comió el día de ayer?, ¿en dónde nació?, ¿cuál es su fecha de nacimiento?

Cálculo: Se le pide al paciente que a 100 le reste 7 de manera consecutiva en 5 ocasiones, de la siguiente manera: ¿Cuánto es 100 menos 7? Respuesta 93… ¿Cuánto es 93 menos…?

Función motora

Posición y marcha. Músculos: tono, volumen, consistencia, contracturas, fasciculaciones. La valoración del sistema motor incluye la exploración de la masa muscular (atrofia, hipertrofia e hipotrofia), el tono (resistencia a la movilización pasiva) y la fuerza muscular (escala 0 – 5); fuerza segmentaria, parte distal de las extremidades inferiores.

QUEDA PROHIBIDA LA REPRODUCCIÓN TOTAL O PARCIAL DE ESTE LIBRO POR CUALQUIER MEDIO ELECTRÓNICO O MECÁNICO, SIN AUTORIZACIÓN POR ESCRITO DE LA SOCIEDAD MEXICANA DE PEDIATRÍA, A.C.

Tabla 27-2. Escala del Medical Research Council para el examen muscular.

Valor para cada movimiento	Característica
0	Contracción no visible.
1	Contracción muscular visible pero sin movimiento de la extremidad.
2	Movimiento activo pero no contra gravedad.
3	Movimiento activo contra gravedad.
4	Movimiento activo contra gravedad y resistencia.
5	Movimiento activo contra total resistencia.

Para valorar flexión plantar pedir al paciente que camine de puntillas para valorar flexión pedir al paciente que camine de talones. Romberg de sensibilidad profunda (cordones posteriores), con los ojos cerrados.

Sensibilidad

Dolor superficial y profundo, tacto, temperatura, vibración, posición, discriminación de dos puntos. Localización, extinción. Dolorosa, se explora con un alfiler y se valora cada uno de los dermatomas. Sensibilidad táctil: se usa algodón, sensibilidad térmica: se utilizan dos tubos, uno caliente 45-50 grados y otro frío de 10-15 grados.

Discriminación táctil entre dos puntos: se indicará al paciente lo que es uno y dos puntos, se explora ambos lados, extremidades superiores e inferiores. Iniciar siempre en sentido distal. Localización táctil. Se pide al paciente que cierre sus ojos, y se toca la piel con un alfiler o una torunda. Explorar ambos lados en cara, brazos y piernas.

El paciente debe ser capaz de indicar casi con exactitud (en un radio de 2 a 3 cm) la localización del estímulo. También se debe explorar la sensibilidad vibratoria con un diapasón en superficie ósea, sensibilidad postural, estereognosia, grafoestesia.

QUEDA PROHIBIDA LA REPRODUCCIÓN TOTAL O PARCIAL DE ESTE LIBRO POR CUALQUIER MEDIO ELECTRÓNICO O MECÁNICO, SIN AUTORIZACIÓN POR ESCRITO DE LA SOCIEDAD MEXICANA DE PEDIATRÍA, A.C.

Cerebelo

- **A.** Coordinación
- **B.** Romberg con los ojos abiertos
- **C.** Dedo-nariz-dedo
- **D.** Movimientos rápidos alternados
- **E.** Talón-rodilla
- **F.** Caminar en línea recta

Reflejos (escala 0-4 cruces)

Posturales (derecho e izquierdo): los reflejos son respuestas involuntarias a estímulos y nos proporciona información de la integridad del sistema nervioso.

Reflejos de estiramiento muscular: se originan en el estiramiento de huso neuromuscular y el hueso y tendón son meros trasmisores de tensión.

Exploración de los REM: el paciente debe de estar relajado, distraer su atención o pedirle que mire a otro lado. Conseguir un grado óptimo de tensión en el músculo mediante la manipulación y colocación pasiva de la extremidad. Aplicar un estímulo de distensión suficiente para lo que se requiere un martillo largo ocasiones se debe intentar reforzar los reflejos mediante un esfuerzo intenso, maniobra de Jendrassik.

Reflejos en miembros superiores:

- Reflejo bicipital: el terapeuta debe sujetar el codo del paciente en semiflexión, se percute en el tendón del músculo y la respuesta será flexión del antebrazo sobre el brazo.
- Reflejo tricipital: se toma el brazo con una mano a nivel del codo dejando caer el antebrazo en ángulo recto, se percute el tendón del tríceps y se obtiene como resultado extensión del antebrazo sobre el brazo.
- Reflejo estiloradial o del supinador largo: para producir este reflejo se coloca el miembro superior con el antebrazo en flexión sobre el brazo, de manera que el borde cubital del antebrazo descanse sobre el terapeuta y se procede a percutir la apófisis estiloides del radio, la respuesta es flexión del antebrazo. Las respuestas accesorias son ligera supinación y flexión de los dedos.

QUEDA PROHIBIDA LA REPRODUCCIÓN TOTAL O PARCIAL DE ESTE LIBRO POR CUALQUIER MEDIO ELECTRÓNICO O MECÁNICO, SIN AUTORIZACIÓN POR ESCRITO DE LA SOCIEDAD MEXICANA DE PEDIATRÍA, A.C.

Tabla 27-3. Intensidad de respuesta motora.

No respuesta	0
Respuesta ligeramente disminuida	1/+
Normal	2/++
Respuesta más intensa de lo normal o aumento del área reflexógena	3/+++
Exaltados; suele encontrarse clonus	4/+++

Reflejos en miembros inferiores:

- *Reflejo rotuliano o patelar:* se evalúa con el paciente sentado al borde de la camilla con las piernas en suspensión o con una pierna cruzada sobre la otra. El estímulo es la percusión del tendón rotuliano, la respuesta es la extensión de la pierna.
- *Reflejo aquiliano:* paciente sentado al borde de la camilla o silla, se levanta ligeramente el pie con una mano y con lastra se percute el tendón

de Aquiles. Paciente de rodillas con los pies fuera del borde de la camilla, se lleva ligeramente hacia delante la planta del pie y se percute sobre el tendón.

La respuesta a cualquiera de estas técnicas es la extensión o flexión plantar del pie.

Patológicos: mandibular, glabelar, prensión, palmomentoniano, Babinsky, Hoffman, Chvostik, trouseau.

En la cabeza

- *Reflejo nasopalpebral:* el estímulo es la percusión en la piel de la región frontal media entre ambas arcadas superciliares, la respuesta es la contracción del músculo orbicular de los parpados de ambos lados.
- *Reflejo superciliar:* percutiendo la arcada superciliar se produce la contracción del orbicular de los parpados del mismo lado.
- Reflejo maseterino: se le pide al paciente que abra la boca y se percute sobre el mentón, o también se le introduce una cuchara con el mango apoyado en la arcada dentaria del paciente y se realiza el estímulo sobre dicho mango; la respuesta en ambos casos es la elevación de la mandíbula.

QUEDA PROHIBIDA LA REPRODUCCIÓN TOTAL O PARCIAL DE ESTE LIBRO POR CUALQUIER MEDIO ELECTRÓNICO O MECÁNICO, SIN AUTORIZACIÓN POR ESCRITO DE LA SOCIEDAD MEXICANA DE PEDIATRÍA, A.C.

Reflejos superficiales o cutáneos

El estímulo no actúa sobre el huso neuromuscular sino sobre la piel. El arco reflejo es más complicado que el de los profundos y son multisegmentarios y polisinápticos.

Reflejos abdominales superficiales

Inervación:

- Porción superior del abdomen: T8-10.
- Porción inferior del abdomen: T10-12

En condiciones normales el ombligo se desplazará ligeramente hacia el lado estimulado.

Reflejo cremastérico

Con el paciente de pie, frotar suavemente hacia arriba la cara interna del muslo, cerca del escroto, con un alfiler. Al realizar la maniobra se observar ligera elevación del testículo ipsilateral.

Respuesta plantar. Con un objeto romo frotar la superficie plantar. Iniciar en el lado externo del talón y continuar hacia arriba en dirección de la cara plantar de la cabeza de los metatarsianos. Hacer una curva en dirección interna de la cara plantar del primer dedo. En condiciones normales se observa una ligera y breve flexión de todos los dedos de los pies.

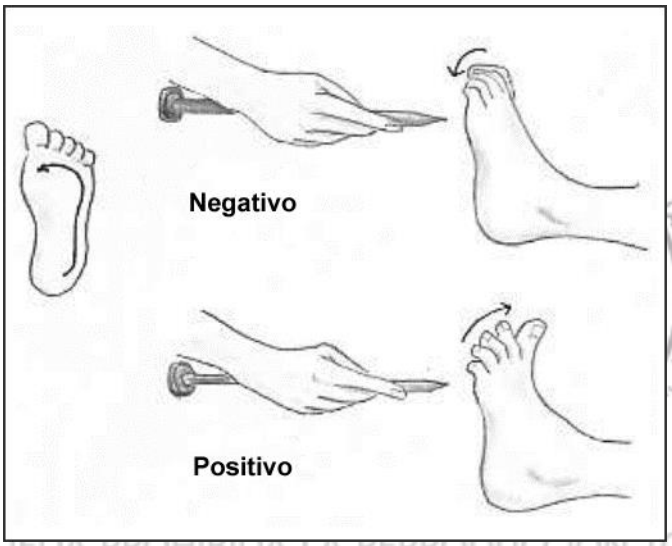

Figura 27-3. Esquema que muestra la respuesta plantar.

QUEDA PROHIBIDA LA REPRODUCCIÓN TOTAL O PARCIAL DE ESTE LIBRO POR CUALQUIER MEDIO ELECTRÓNICO O MECÁNICO, SIN AUTORIZACIÓN POR ESCRITO DE LA SOCIEDAD MEXICANA DE PEDIATRÍA, A.C.

Reflejos patológicos

Solo pueden ser despertados en condiciones anormales y cuya presencia indica la existencia de una interferencia orgánica en la función del sistema nervioso.

Signo de Babinski (abducción y ligera flexión): extiende el dedo gordo, generalmente asociado a un movimiento de abanico de los demás dedos. En su expresión más patológica se produce la triple retirada: extensión del 1º dedo, flexión de rodilla y flexión de cadera.

Si no se obtiene una respuesta clara intentar con otros signos que se mencionan a continuación: (Figura 00)

1) Signo de “Chaddock”: se estimula la cara lateral del dorso del pie, desplazando el estímulo debajo del maleolo externo y hacia los dedos de los pies.

2) Signo de “Oppenheimer”: deslizar hacia abajo los nudillos o los dedos índice y pulgar juntos, sobre el borde anterior de la tibia.

3) Signo de “Gordon”: oprimir firmemente los músculos de la pantorrilla.

4) Signo de “Schaeffer”: oprimir firmemente el tendón de Aquiles.

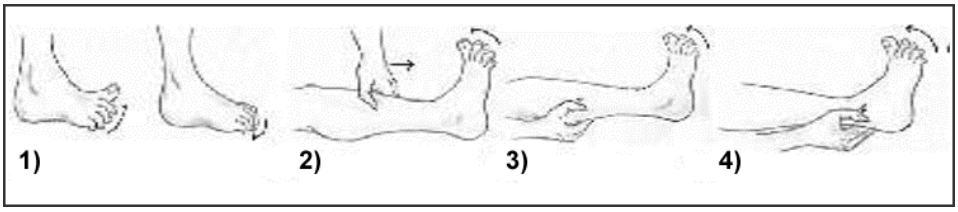

Figura 27-4. Signos de reflejos patológicos.

Reflejos involutivos o de liberación frontal: Se trata de reflejos primitivos presentes en el neonato que desaparecen con la maduración y pueden aparecer de nuevo en caso de enfermedad cerebral difusa, sobre todo de los lóbulos frontales. Se exploran cuando se encuentra demencia o alteraciones neurológicas diseminadas.

Reflejo de parpadeo

- Con un martillo de reflejos golpear en forma suave y repetida entre los ojos del paciente. Al principio el paciente parpadeará, pero pronto se habrá adaptado.
- Con "liberación frontal" (pérdida de la inhibición normal del lóbulo frontal), el parpadeo persiste sin que ocurra adaptación.

Reflejo de hociqueo

- Golpear con suavidad encima de los labios. Habitualmente la respuesta es mínima o no la hay.
- Con liberación frontal:

  1) Los labios se fruncirán con cada golpe.

  2) En caso extremo el paciente hará muecas.

Reflejo de succión

- Con un depresor de lengua frotar con suavidad los labios. Normalmente nohay respuesta.

QUEDA PROHIBIDA LA REPRODUCCIÓN TOTAL O PARCIAL DE ESTE LIBRO POR CUALQUIER MEDIO ELECTRÓNICO O MECÁNICO, SIN AUTORIZACIÓN POR ESCRITO DE LA SOCIEDAD MEXICANA DE PEDIATRÍA, A.C.

- Con liberación frontal, el paciente presentara movimientos de succión, de labios, lengua, y maxilar inferior. También puede seguir el depresor de lengua al igual que lo haría un recién nacido.

Reflejo de prensión o Grasping. El estímulo de la palma de la mano produce el cierre de los dedos y la prensión de los dedos del explorador.

Postura y marcha

Talón-punta del pie en tándem sobre una línea, sobre las puntas en línea recta y sobre sus talones en una línea recta. Saltar en su lugar sobre un solo pie. Hacer una flexión de las rodillas poco pronunciada y elevarse a la posición de sentado. La marcha debe ser suave, regular, rítmica y simétrica en cuanto a la longitud de las zancadas. Marcha miopatía ("de pato"): músculos pélvicos caen del lado dinámico, el paciente camina balanceando el cuerpo latero lateralmente, hay exageración de la lordosis lumbar.

Marcha atáxica cerebelosa: inestable, con tendencia a caer y con la base de sustentación ensanchada, piernas muy separadas y brazos separados del cuerpo si el daño es bilateral se desvía a uno y otro lado, si es unilateral solo se desvía al lado dañado.

Marcha atáxica sensorial (tabética): El paciente camina muy inestable, mirando al suelo, lanzando los pasos con fuerza. La estabilidad empeora al cerrar los ojos. Si está sentado, tendrá que separar los pies para encontrar una zona de apoyo más extensa y debe apoyarse en algo para lograrse equilibrar. La dirección de la marcha está integra.

Marcha en steppage: en caso de debilidad de los músculos flexores dorsales del pie (por ejemplo, lesión del nervio ciático poplíteo externo, enfermedad de Charcot Marie Tooh), el paciente tiene que elevar mucho el pie (pie caído o en forma de péndulo) para que al lanzar el paso no le choque la punta con el suelo, al apoyar el pie inicia con la punta del mismo.

Marcha espástica o parapléjica: lesión unilateral o bilateral de la vía piramidal. Piernas rígidas y se adelantan mientras se arrastra la planta del pie, el cuerpo hace movimiento de giro.

QUEDA PROHIBIDA LA REPRODUCCIÓN TOTAL O PARCIAL DE ESTE LIBRO, POR CUALQUIER MEDIO ELECTRÓNICO O MECÁNICO, SIN AUTORIZACIÓN POR ESCRITO DE LA SOCIEDAD MEXICANA DE PEDIATRÍA, A.C.

Capítulo 28

Exploración de la Piel

Dra. Helena Vidaurri de la Cruz

Las enfermedades de la piel son un motivo frecuente de consulta en todas las edades; por ejemplo, el 30% de las consultas de primer contacto ocurren a partir de una dermatosis y el 93% de los recién nacidos presenta alguna lesión en la piel.

Para el diagnóstico de estos padecimientos se requiere conjuntar los datos obtenidos a partir del interrogatorio con los de la exploración física de todo el tegumento, es decir, la piel, las mucosas y las semimucosas.

Finalmente se deben agregar los conocimientos sobre la epidemiología contemporánea de las esferas: local, nacional o internacional. La descripción clínica de las dermatosis comienza por la topografía, continúa con la morfología y concluye con la evolución.

A continuación se detallan las características de estos tres parámetros.

QUEDA PROHIBIDA LA REPRODUCCIÓN TOTAL O PARCIAL DE ESTE LIBRO POR CUALQUIER MEDIO ELECTRÓNICO O MECÁNICO, SIN AUTORIZACIÓN POR ESCRITO DE LA SOCIEDAD MEXICANA DE PEDIATRÍA, A.C.

Topografía

Se refiere a la superficie corporal (SC) afectada, tanto en proporción como en distribución, es decir, a partir de los segmentos corporales afectados.

Una dermatosis es **LOCALIZADA** si afecta sólo un segmento corporal: la cabeza, el cuello, el tronco, las extremidades superiores o inferiores, o el área genital; es **DISEMINADA** si afecta dos o más segmentos corporales, siempre que ocupe menos del 80% de la superficie corporal; y es **GENERALIZADA** si ocupa más del 80%.

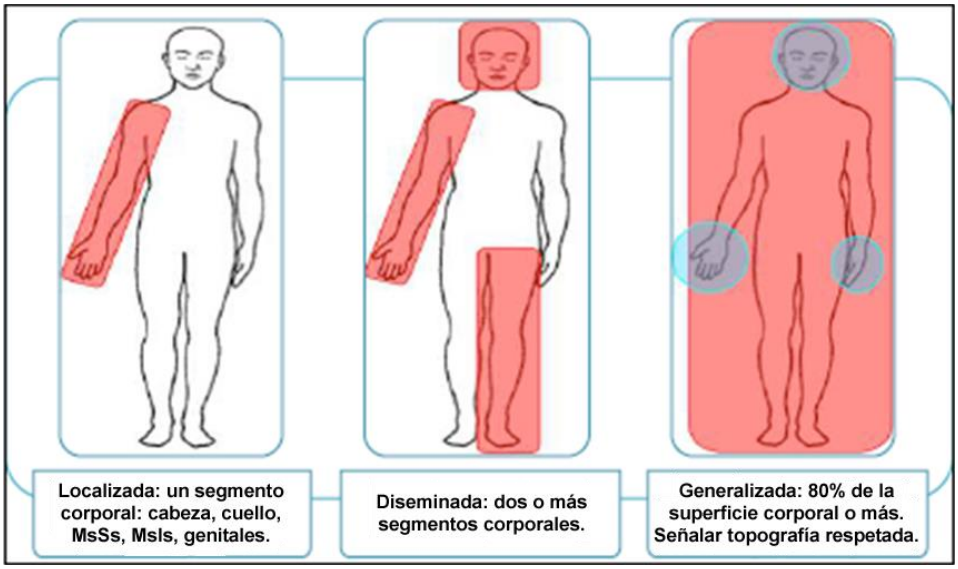

Figura 28-1. Topografía

La extensión de una dermatosis se calcula, tanto con la regla de los 9, como con la palma de la mano del paciente, que corresponde al 1% de su superficie corporal.

Además, se debe describir si la distribución es simétrica, es decir, si afecta el lado izquierdo y el derecho aun cuando las lesiones no se muestren en espejo.

En la descripción topográfica de la dermatosis también se incluyen los patrones que reflejan mosaicismo cutáneo. Un individuo tiene mosaicismo cuando sus células tienen dos o más códigos genéticos o epigenéticos, pero provienen del mismo cigoto. El individuo portador de códigos procedentes de dos cigotos es una quimera.

Los patrones de mosaicismo son: las líneas de Blaschko delgadas y anchas, el patrón en tablero de ajedrez, la distribución hemicorporal y la placa que rebasa la línea media. De manera general, la extensión de la SC afectada refleja el momento de la vida embrionaria en que ocurrieron las mutaciones epigenéticas que originan dichos patrones; a más temprano el momento de desarrollo en que se presenta el cambio epigenético, mayor SC afectada. El patrón filoide de distribución refleja quimerismo. Cabe señalar que no es necesario que la dermatosis siga la línea de desarrollo embrionario en su totalidad. Puede presentarse sólo en un pequeño segmento. (Figura 00)

QUEDA PROHIBIDA LA REPRODUCCIÓN TOTAL O PARCIAL DE ESTE LIBRO POR CUALQUIER MEDIO ELECTRÓNICO O MECÁNICO, SIN AUTORIZACIÓN POR ESCRITO DE LA SOCIEDAD MEXICANA DE PEDIATRÍA, A.C.

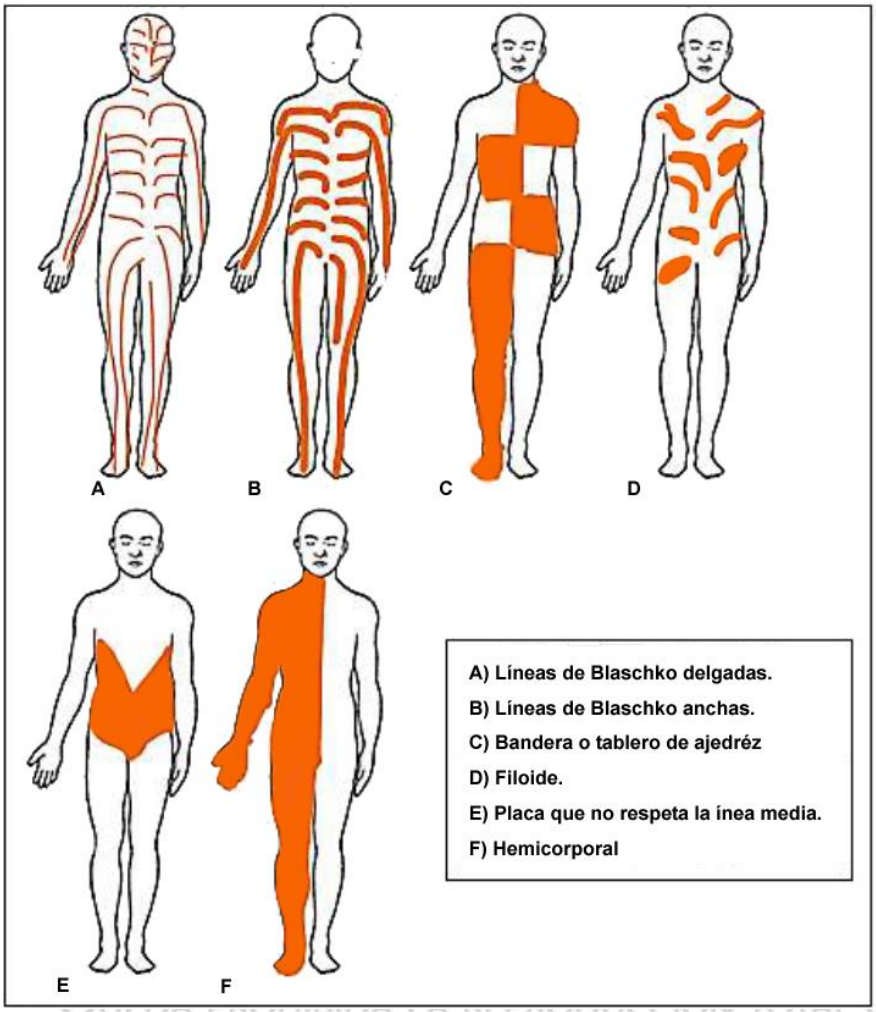

Figura 28-2. Patrones de mosaicismo cutáneo

QUEDA PROHIBIDA LA REPRODUCCIÓN TOTAL O PARCIAL DE ESTE LIBRO POR CUALQUIER MEDIO ELECTRÓNICO O MECÁNICO, SIN AUTORIZACIÓN POR ESCRITO DE LA SOCIEDAD MEXICANA DE PEDIATRÍA, A.C.

Si la dermatosis sigue la distribución de un dermatoma, puede denominarse zosteriforme. En algunas ocasiones es difícil distinguir si el patrón de la dermatosis es un dermatoma o una línea de Blaschko. Un dato clínico que puede aclarar esta diferencia es que: los dermatomas tienen límites precisos, en cambio, las líneas de Blaschko tienen límites difusos, como si fueran brochazos o pinceladas.

Morfología

La semiología de las lesiones cutáneas es fundamental para el diagnóstico diferencial de las dermatosis. Las lesiones primarias son las que aparecen en la piel previamente sana y las secundarias, son parte de la evolución natural o de las complicaciones de una dermatosis anterior. (Tabla 28-1).

Tabla 28-1. Lesiones elementales.

Primarias	Secundarias	Otras
• Mancha • Vesículaampolla • Pústula-absceso • Pápula • Nódulo-goma • Nudosidad • Roncha • Comedón • Neoformación o tumoración	• Costra • Escama • Escara • Exulceración, úlcera • Cicatriz • Esclerosis • Atrofia • Liquenificación • Verrugosidad, vegetación	• Placa (Conjunto de varias lesiones dermatológicas) • Eritemato-escamosa • Eritemato-hiperpigmentada • Esclerosa-hiperpigmentada • Eczema • Exantema

La descripción de las lesiones elementales incluye: localización, tomando como referencia algún punto anatómico; tamaño, forma, precisión de los límites o bordes, regularidad del perímetro, indicación sobre si la lesión está aislada o si se trata de un grupo de lesiones.

Mancha: cambio en el color de la piel respecto de la circundante. No tiene volumen.

Las manchas originadas por cambio en la cantidad de melanina se encuentran en el espectro del blanco al negro pasando por distintos tonos de café o marrón. Estas manchas son: hipocrómicas, hipercrómicas o acrómicas. Cuando los vasos sanguíneos se encuentran dilatados o constreñidos, las manchas son anémicas, eritematosas o violáceas.

Cuando hay extravasación de hemoglobina, las manchas son purpúricas. Cuando hay pigmentos exógenos debajo de la piel, hablamos de tatuajes, que pueden tener diversos colores. Cabe recordar que los procesos inflamatorios producen hiperpigmentación, y que en los fototipos oscuros puede ser difícil apreciar cambios en la coloración.

Vesícula y ampolla: son lesiones con volumen, de contenido líquido. La distinción entre ellas se hace por el tamaño: las vesículas son menores de 2 mm. Se debe describir el contenido, que puede ser seroso, serohemático o hemático.

Pústula y absceso: son lesiones con volumen, de contenido purulento. La distinción entre ellas ocurre porque el absceso tiene pared de tejido conectivo. Las pústulas habitualmente se encuentran en la epidermis y no tienen pared.

QUEDA PROHIBIDA LA REPRODUCCIÓN TOTAL O PARCIAL DE ESTE LIBRO POR CUALQUIER MEDIO ELECTRÓNICO O MECÁNICO, SIN AUTORIZACIÓN POR ESCRITO DE LA SOCIEDAD MEXICANA DE PEDIATRÍA, A.C.

Pápula: es una lesión sólida, con volumen, de superficie lisa. Corresponde a un proceso inflamatorio subagudo, constituido por linfocitos, por lo que desaparece, en días o semanas, sin dejar cicatriz. En la semiología cutánea anglosajona, una pápula es cualquier elevación sólida que mide 1 cm o menos, sin importar su característica histológica. En la semiología cutánea mexicana, una pápula es únicamente un proceso inflamatorio agudo, habitualmente las lesiones miden menos de 0.5 cm de diámetro. Las pápulas pueden ser del color de la piel, con más o menos melanina, o bien, eritematosas, violáceas o purpúricas, en cuyo caso hablamos de púrpura palpable, que se presenta en algunas vasculitis.

Nódulo y goma: son lesiones sólidas, con volumen, de superficie lisa. Corresponde a un proceso inflamatorio crónico constituido por histiocitos, puede incluir granulomas. Puede ulcerarse formando una goma. Evoluciona dejando cicatriz, puede durar semanas o meses. En la semiología cutánea anglosajona, un nódulo es cualquier elevación sólida que mide 0.5 cm o más.

Nudosidad: es un proceso inflamatorio subcutáneo, por lo que en la superficie se puede observar mancha pero al tacto se nota endurecimiento, aumento del calor local y dolor, aun cuando haya poca diferencia de volumen en la superficie.

Roncha: es una lesión sólida, con volumen, de superficie lisa, que dura menos de 24 hrs. Sus bordes son mal definidos e irregulares. Ocurren por extravasación de líquido intravascular sin elementos formes de la sangre. Al desaparecer no deja cicatriz.

Comedón: es una lesión quística del folículo piloso. Los comedones abiertos se ven como puntos negros y los cerrados como puntos blancos. Ocurren por oclusión del tracto de salida de la unidad pilosebácea.

Neoformación o tumoración: Ocurre por aumento en el número de células en el tejido. Pueden ser células propias de la piel o de tejidos diferentes, como ocurre en las metástasis de tumores malignos. En la descripción de una tumoración se debe incluir la forma. A continuación un listado de distintas neoformaciones. (Tabla 28-2).

QUEDA PROHIBIDA LA REPRODUCCIÓN TOTAL O PARCIAL DE ESTE LIBRO POR CUALQUIER MEDIO ELECTRÓNICO O MECÁNICO, SIN AUTORIZACIÓN POR ESCRITO DE LA SOCIEDAD MEXICANA DE PEDIATRÍA, A.C.

Tabla 28-2. Tipos de neoformaciones.

Morfología	Ejemplo de dermatosis
Macular	Melanoma
Papular	Tricoepitelioma
Nodular	Metástasis cutánea
Mamelonada	Pezón supernumerario
Verrugosa	Carcinoma epidermoide
Hemisférica	Nevo melanocítico compuesto
Sésil	Fibroma blando
Plegada	Neurofibroma plexiforme
Ulcerosa	Carcinoma basocelular ulceroso
Tipo placa	Nevo melanocítico congénito gigante
Quística	Quiste epidermoide
Pediculada	Fibroma péndulo

Costra: Exudado que se seca. Puede ser serosa (melicérica), hemática (puntiforme) o sanguínea (huella de rascado o traumatismo).

Escama: es un exceso de capas epidérmicas de manera difusa. Puede ocurrir como resultado de una mayor velocidad de reproducción de las capas profundas de la epidermis o por un enlentecimiento en el proceso natural de exfoliación. La escama puede ser en láminas, furfurácea, ictiosiforme, etcétera.

Escara: es la coagulación de las proteínas de la piel que produce necrosis.

Exulceración, úlcera: es el desprendimiento en bloque de las capas de la piel. Ocurre por necrosis o apoptosis. La exulceración incluye capas de la epidermis y la úlcera, tejidos de la dermis y más profundos.

Cicatriz: Es el proceso de reparación de la piel después de pérdida de la continuidad del tejido. Puede ser plana, hipertrófica, queloide, atrófica, retráctil.

Esclerosis: Es el aumento en la densidad de la dermis por incremento en la síntesis de colágena. Se nota como un área de la piel con aspecto brillante, con o sin hiperpigmentación, y aumento en la consistencia a la palpación de las capas más profundas de la piel.

Atrofia: Es el adelgazamiento de la dermis. Se nota como disminución en el grosor de la piel lo que hace que se noten los vasos sanguíneos más claramente.

QUEDA PROHIBIDA LA REPRODUCCIÓN TOTAL O PARCIAL DE ESTE LIBRO POR CUALQUIER MEDIO ELECTRÓNICO O MECÁNICO, SIN AUTORIZACIÓN POR ESCRITO DE LA SOCIEDAD MEXICANA DE PEDIATRÍA, A.C.

Liquenificación: Retícula visible a consecuencia del engrosamiento producido por el rascado crónico.

Placa: El conjunto de dos o más lesiones elementales forma una placa. Puede tratarse de una placa de vesículas, o de una placa en la que se conjunta eritema y escama, es decir: eritematoescamosa.

En la descripción de la placa se deben incluir sus componentes individuales: eritema, escama, pigmentación, esclerosis y atrofia.

Eczema: Es el resultado de la inflamación aguda de la epidermis, con pérdida de la barrera cutánea. Se presenta en la dermatitis atópica, la dermatitis por contacto, etcétera.

Exantema: Es la aparición súbita de cualquier tipo de lesión elemental en respuesta a una agresión sistémica, por ejemplo: infecciones, farmacodermias, procesos autoinmunes, etcétera. En la exploración de un exantema se deben registrar: lesión elemental, patrón de diseminación, síntomas acompañantes, antecedentes vacunales, inmunológicos, ingesta de alimentos, administración de medicamentos en las últimas 8 semanas, picaduras, y los antecedentes epidemiológicos de la localidad, el país, los sitios de viajes recientes del paciente, los contactos con enfermos y los antecedentes alérgicos.

El pelo y las uñas tienen su propia semiología. En la Tabla 28-3 se señalan los cambios más frecuentes en estas estructuras.

QUEDA PROHIBIDA LA REPRODUCCIÓN TOTAL O PARCIAL DE ESTE LIBRO POR CUALQUIER MEDIO ELECTRÓNICO O MECÁNICO, SIN DE PEDIATRÍA, A.C.

Tabla 28-3. Semiología de las lesiones del pelo y las uñas.

Trastornos del pelo	Trastornos de las uñas
Cantidad de pelo	Cromoniquia
Alopecia	Melanoniquia: negro, gris, café oscuro
Hirsutismo: áreas con receptores androgénicos	Leuconiquia: blanco
Hipertricosis: sin mediación de andrógenos	Eritroniquia: rojo
Cambios en el color	Xantoniquia: amarillo
Polinosis: canas	Uña verde
Aclaramiento: tonos amarillos o rojos	Estrías: longitudinales o transversales
Pelo plateado	Fóveas: regulares o irregulares
Cambios en la textura	Distrofia: uña gruesa y pulverulenta
Lacio	Separaciones
Rizado	Onicolisis: distal
Caída del pelo	Onicomadesis: proximal
Extensión	Onicosquizia: separación en láminas

Trastornos del tallo piloso Congénitos Adquiridos	Paroniquia: inflamación periungueal Onicocriptosis: uña encarnada Onicogrifosis: uñas en garra Anoniquia: ausencia de uña

Para el diagnóstico dermatológico se requiere la integración de elementos importantes del contexto clínico del paciente: sexo, edad, ocupación, comorbilidades y los aspectos pertinentes de los antecedentes personales, gineco-obstétricos y patológicos.

A continuación se detalla la descripción de una dermatosis:

Dermatosis (topografía: localizada, diseminada o generalizada), que afecta (segmento corporal), y de éste (región específica) constituida por (lesión elemental: pápula, costra, roncha…) de (semiología: tamaño, forma, bordes o límites, color…), de (x tiempo: horas, días, semanas…) de evolución, con (síntomas acompañantes) con (mejoría o empeoramiento) con el tratamiento (medicamentoso o medidas generales o de medicina tradicional).

Por ejemplo: Escolar masculino de 8 años de edad, estudiante, previamente sano, que presenta dermatosis localizada a la cabeza, de la que afecta la piel cabelluda, constituida por área alopécica de 5 cm de diámetro, de límites netos, de 2 semanas de evolución, a la que se aplicó tratamiento tópico casero con petrolato, sin mejoría.

QUEDA PROHIBIDA LA REPRODUCCIÓN TOTAL O PARCIAL DE ESTE LIBRO POR CUALQUIER MEDIO ELECTRÓNICO O MECÁNICO, SIN AUTORIZACIÓN POR ESCRITO DE LA SOCIEDAD MEXICANA DE PEDIATRÍA, A.C.

En el caso de un exantema, la descripción es como sigue:

Adolescente femenino de 12 años de edad, estudiante, con epilepsia que ha requerido ajustes en el tratamiento. El último anticonvulsivante prescrito fue lamotrigina, hace 6 semanas. Presenta una dermatosis diseminada al cuello, tronco y las raíces de las extremidades, con diseminación céfalo-caudal, constituida por pápulas eritematosas de 3 a 4 mm que confluyen en placas de 3 a 5 cm de diámetro, de 4 días de evolución, acompañada de fiebre y dolor faríngeo, con poca respuesta al uso de antipiréticos.

La semiología dermatológica contribuye a que el diagnóstico diferencial de una dermatosis incluya sólo algunos padecimientos que pueden compartir mecanismos fisiopatogénicos, y, por tanto, tienen signos y síntomas semejantes, pero tienen tratamientos y pronósticos diferentes.

Capítulo 29

Exploración Física en Dismorfología

Dra. Verónica Fabiola Moran Barroso

La dismorfología es el área de la genética médica que estudia las alteraciones que derivan de errores en la morfogénesis. Una alteración congénita es la que está presente en el momento del nacimiento y no todas son de origen genético o hereditario. La etiología de las alteraciones congénitas puede ser por ejemplo genética, por factores teratogénicos o por herencia mutifactorial que incluye la interacción de factores ambientales y genéticos.

En la evaluación de los pacientes pediátricos deben tomarse en consideración los datos de la historia clínica y la evaluación general para identificar aquellas características clínicas que se alejen de los parámetros considerados como normales o esperados para la edad y el género.

Para ello se ocupan las tablas de referencia tanto en los aspectos de desarrollo psicomotor como en los morfológicos.

QUEDA PROHIBIDA LA REPRODUCCIÓN TOTAL O PARCIAL DE ESTE LIBRO POR CUALQUIER MEDIO ELECTRÓNICO O MECÁNICO, SIN AUTORIZACIÓN POR ESCRITO DE LA SOCIEDAD MEXICANA DE PEDIATRÍA, A.C.

Es relevante para poner esta información en contexto, el contar con una adecuada anamnesis que incluya la descripción detallada del padecimiento actual, una historia clínica con antecedentes heredofamiliares que oriente a la presencia o ausencia de alguna alteración similar en otros miembros de la familia, o datos que nos lleven a sospechar algún patrón de herencia.

Debe incluirse si existieron enfermedades maternas previas y durante el embarazo, exposición a teratógenos potenciales, alteraciones durante el embarazo y el parto, la edad gestacional, los parámetros al nacimiento como peso, talla, perímetro cefálico y Apgar.

La exploración física del paciente debe ser cuidadosa para identificar la presencia de alteraciones que se alejen de la morfología esperada. A los defectos congénitos podemos clasificarlos de varias maneras: como aisladas o múltiples; si son consideradas mayores porque ponen en riesgo la vida o la función, o si son menores que a su vez son importantes porque podrían permitir el reconocimiento de un síndrome según las anomalías que se presenten. Si las

alteraciones son aisladas o si son múltiples y de ser el caso, que sean parte de un síndrome en específico. Además de las presentaciones sindrómicas también debemos determinar si se trata de una secuencia, de una deformación, de una malformación, de una displasia, de una disrupción o de una asociación.

El abordaje de un paciente en quien se sospeche una alteración dismorfológica, incluye la revisión que va desde la evaluación general hasta los detalles por áreas, y se cuenta con múltiples términos descriptivos para las diferentes alteraciones. Un punto importante es realizar una somatometría detallada, incluir peso, talla, perímetro cefálico y segmentos.

En la exploración física deben considerarse para su descripción, entre otros datos y como ejemplos, que se insiste, serán dependientes de la edad y también debe considerarse si se trata de un paciente femenino o masculino. Los siguientes, si bien no son los únicos:

General: por ejemplo, si hay datos de sobrecrecimiento, de restricción del crecimiento, asimetrías, si el desarrollo es armónico o no, y alteraciones en la piel.

La exploración física del paciente debe ser cuidadosa para identificar la presencia de alteraciones que se alejen de la morfología esperada. A los defectos congénitos podemos clasificarlos de varias maneras: como aisladas o múltiples; si son consideradas mayores porque ponen en riesgo la vida o la función, o si son menores que a su vez son importantes porque podrían permitir el reconocimiento de un síndrome según las anomalías que se presenten. Si las alteraciones son aisladas o si son múltiples y de ser el caso, que sean parte de un síndrome en específico. Además de las presentaciones sindrómicas también debemos determinar si se trata de una secuencia, de una deformación, de una malformación, de una displasia, de una disrupción o de una asociación.

QUEDA PROHIBIDA LA REPRODUCCIÓN TOTAL O PARCIAL DE ESTE LIBRO POR CUALQUIER MEDIO ELECTRÓNICO O MECÁNICO, SIN AUTORIZACIÓN POR ESCRITO DE LA SOCIEDAD MEXICANA DE PEDIATRÍA, A.C.

El abordaje de un paciente en quien se sospeche una alteración dismorfológica, incluye la revisión que va desde la evaluación general a los detalles por áreas, y se cuenta con múltiples términos descriptivos para las diferentes alteraciones. Un punto importante es realizar una somatometría detallada, incluir peso, talla, perímetro cefálico y segmentos.

Cráneo: debe determinarse el perímetro cefálico esperado para la edad, descartar la presencia de una macrocefalia o microcefalia. Dependiendo de la edad del paciente, determinar la presencia de las fontanelas, así como sus dimensiones, y características; si hay una craneosinostosis que corresponde a la fusión prematura de las suturas craneales. Las craneosinostosis pueden ser

aisladas o sindrómicas y tienen una frecuencia de 1 en 2000 recién nacidos vivos cuando es una sutura la afectada o sindrómicas que afectan a 1 en 30,000 a 100,000, frecuentemente afectan a varias suturas.

Las alteraciones de la forma del cráneo incluyen, por ejemplo, *dolicocefalia:* fusión de la sutura sagital, el cráneo es más largo en sentido anteroposterior; *braquicefalia:* fusión de las suturas coronales por lo que el cráneo es más ancho; *turricefalia:* el cráneo está alargado de manera vertical.

Otras formas de alteración del cráneo son, por ejemplo, la plagiocefalia, trigonocefalia o el cráneo en trébol.

Es importante recordar que estas alteraciones en el cráneo pueden ser aisladas o ser parte o una de las características presentes en algunos síndromes como por ejemplo el síndrome de Trisomía 18 o síndrome de Edwards se puede asociar a dolicocefalia, pero es importante hacer una exploración física completa para confirmar o descartar que se trate de una alteración sindrómica.

Cabello: considerar su implantación en la frente y en la nuca, si es alta o baja, escaso o abundante, puede haber defectos como la aplasia cutis congénita, alteraciones en la pigmentación, alopecia, poliosis, tipo de cabello, etcétera.

Cara: si es simétrica o asimétrica, describir su forma por ejemplo triangular, redonda, ancha, si hay aplanamiento malar, etcétera. La frente si es amplia o estrecha. Ojos: si hay hipertelorismo o hipotelorismo, telecanto, tamaño y forma, si son prominentes, la integridad de ojos, párpados, pestañas, cejas. Forma y disposición de las fisuras palpebrales, si son oblicuas hacia arriba como las que se presentan por ejemplo en el síndrome de Down. Características de la córnea, cristalino, iris.

QUEDA PROHIBIDA LA REPRODUCCIÓN TOTAL O PARCIAL DE ESTE LIBRO POR CUALQUIER MEDIO ELECTRÓNICO O MECÁNICO, SIN AUTORIZACIÓN POR ESCRITO DE LA SOCIEDAD MEXICANA DE PEDIATRÍA, A.C.

Nariz: tamaño, simetría, alteraciones del puente nasal, por ejemplo si es ancho, dorso, punta por ejemplo si es bulbosa, columnela, narinas, de todas las estructuras debe checarse la integrar.

Filtrum: integridad, tamaño.

Cavidad oral: integridad y forma de la boca, integridad de los labios. Tamaño de la lengua por ejemplo si está aumentada de tamaño correspondería a macroglosia, características e integridad del paladar, si es hendido, alto, etcétera.

Dientes: número, forma, tamaño y coloración, recordar considerar la edad del paciente. Si hay micrognatia.

Pabellones auriculares: si la implantación es baja, su tamaño, si son prominentes, si hay apéndices preauriculares o fosetas, su forma, si se trata de

una alteración tipo microtia con atresia del conducto auditivo externo, o llega a anótia, si la alteración es unilateral o bilateral.

Cuello: si es corto, si es alado, la implantación del cabello.

Tórax: su tamaño y forma, si es corto, en escudo, carinatum o excavado. Características de los músculos del tórax, de las mamas, de los pezones, si hay supernumerarios, teletelia.

Abdomen: forma, tamaño e integridad, características del ombligo, hernias. Genitales: masculinos, femeninos o ambiguos.

Extremidades: proporcionadas, de acuerdo a lo esperado, con acortamientos, presencia de contracturas, alteraciones en dedos como clinodactilia, polidactilia, sindactilia aracnodactilia, en tridente, mano en garra, sobre posición de dedos. Si las alteraciones son bilaterales o unilaterales.

Uñas: presencia, ausencia, forma.

Se debe recordar que existen múltiples tipos de alteraciones de las diferentes áreas corporales que se revisan en la exploración física, por lo que es importante para establecer un diagnóstico de sospecha, aquellas características que por ser dismorfológicas, se alejen de los parámetros determinados como normales y que con base en estas diferencias nos orienten a considerar un diagnóstico de sospecha.

La exploración física nos orientará al diagnóstico clínico y además ayudará a determinar si es necesario considerar estudios de laboratorio y gabinete que pudieran ser necesarios para llegar a un diagnóstico definitivo, dependiendo de cada paciente en particular.

AMOR Y CIENCIA AL SERVICIO DE LA NIÑEZ
QUEDA PROHIBIDA LA REPRODUCCIÓN TOTAL O PARCIAL DE ESTE LIBRO POR CUALQUIER MEDIO ELECTRÓNICO O MECÁNICO, SIN AUTORIZACIÓN POR ESCRITO DE LA SOCIEDAD MEXICANA DE PEDIATRÍA, A.C.

Referencias

1. Feinberg A, Melgar T. Chapter 2: Performing a Physical Examination in Infants, Children, and Adolescents. *The Pediatric Diagnostic Examination.* Pages: 25-43. Ed. McGrawHill Medical, 2008. DOI: 10.1036/0071471766
2. Schonhaut L, Assef M. Capítulo 1: La consulta pediátrica. *Semiología pediátrica: Conociendo al niño sano.* Páginas 25-32. Ed. Mediterráneo, 2004. ISBN:956-220-239-9.
3. Gigante J. Capítulo 2: Interrogatorio en Pediatría.. *Pediatría: Primer Contacto con la Especialidad.* Páginas: 8-13Ed. McGrawHill, 2006. ISBN-13: 978-970-10-6130-5.
4. Games J, Castañeda G. Capítulo 4: Historia Clínica en Pediatría. Introducción a la Pediatría. 8ª edición. Páginas: 15-26. Ed. Mendez Editores, 2013. ISBN:978-607-7659-23-5.
5. Organización Panamericana de la Salud (OPS), Sistema informático perinatal (SIP): historia clínica perinatal: instrucciones de llenado y definición de términos. 2 ed. *Montevideo: CLAP/SMR, 2011. (CLAP/SMR. Publicación Científica; 1584)*
6. JAMA NetwOpen. 2019;2(12):e1916777.Epub 2019Dec 2.
7. Pediatr Res. 2013;73(4 Pt 2):531. Epub 2013 Jan 11.
8. Navarro-Pérez SF, Mayorquín-Galván EE, Petarra-Del Río S, Casas-Castañeda M, Romero-RoblesGBM, TorresBugarín Oet al. El ácido fólico como citoprotector después de una revisión. Residente. 2016; 11 (2):51-59.
9. Manual de reanimación neonatal. 7ma edición. Academia Americana de Pediatria.
10. Simini F, Franco S, Pasqualini D, Lammers C. Sistema Informático del Adolescente. Montevideo, Uruguay: CLAP-OPS/OMS, 1995 (Pub. Cient. CLAP 1454)
11. Fescina R, De Mucio B, Martínez G, Díaz Rosselló JL, Serruya S, Mainero L, Rubino M. Sistema Informático Perinatal. Historia Clínica Perinatal. Montevideo, Uruguay: CLAP-OPS/OMS, 2010 (Pub. Cient. CLAP 1572)
12. World Health Organization International statistical classification of diseases and related health problems (10th revision). Geneva: World Health Organization, 1992.
13. Silber TJ, Munist M, Maddaleno M, Suarez Ojeda EN, Manual de medicina de la adolescencia. Washington DC, USA: OPS, Serie Paltex, 1992.
14. Butte N, Garza C, de Onis M. Evaluation of the feasibility of international growth standards for school-aged children and adolescents. Journal of Nutrition 2007;137;153-7.

COPIA PROHIBIDA LA REPRODUCCIÓN TOTAL O PARCIAL DE ESTE LIBRO POR CUALQUIER MEDIO ELECTRÓNICO O MECÁNICO, SIN AUTORIZACIÓN POR ESCRITO DE LA SOCIEDAD MEXICANA DE PEDIATRÍA, A.C.

15. Growth reference data for 5-19 years. WHO 2007. http://www.who.int/growthref
16. Pediatric Physical Examination: An Illustrated Handbook, Karen G. DUDERSTADT, Phd, RN, CPNP, FAAN. Elsevier.,2014.
17. The international liaison comitee on resuscitation. *ILCOR consensus on science with treatment recommendations for pediatric and neonatal patients: neonatal resuscitation.* Pediatrics 2006; 117:e978-98.
18. Apgar V. *Proposal for new method for evaluation of newborn infants.* Curr res anesth. 1953; 32:260.
19. Comitee on obstetric practice, American Academy of Pediatrics, American Academy of Obstetricians and Gynecologists. *The apgar score. ACGO Comitee opinion.* Obstet gynecol 2006; 107:1209-12.
20. Silverman WA, Andersen DH. *A controlled clinical trial of effects of water mist on obstructive respiratory signs, death rate and necropsy findings amnong premature infants.* Pediatrica 1956; 17(1): 1-8.
21. Ballard JL, Khoury JC, Wedig K, et. Al. *Ne ballard score, expanded to include extremely premature infants.* J Pediatr 1991:417-23.
22. Lubchenco LO. *Valoración de la edad gestacinal y el Desarrollo al nacer.* Clinpediatr north am 1970;17:125-45.
23. Harkness UF, Mari G. *Diagnosis and management of intrauterine growth restriction.* Clin perinatal 2004; 31: 743-64.
24. Instituto Nacional de Perinatología. *Normas y procedimientos de neonatología.* 2015:12-35.
25. Cabezuelo G. El desarrollo psicomotor: Desde la infancia hasta la adolescencia. Madrid España. Narcea ediciones, 2016.
26. Cárdenas Vera D. Incidencia de retraso en el desarrollo psicomotormediante la aplicación del inventario de desarrollo Battelle a niños de centros de atención especial. Cuenca Ecuador, 2017. Recuperado de: http://dspace.ucuenca.edu.ec/bitstream/123456789/26952/1/Proyecto%20de%20Investigaci%C3%B3n.pdf
27. Fejerman N. et. al. Neurología pediátrica 3era edición. Sección I la consulta neurológica. Editorial Panamericana, Buenos Aires, Argentina, 2007.
28. Lejarraga H. et. al. Evaluación del desarrollo psicomotor del niño en grupos de población como indicador positivo de salud. Arch Argent Pediatr 2016;114(1):23-29 / 23. Recuperado de: https://www.sap.org.ar/docs/publicaciones/archivosarg/2016/v114n1a05.pdf
29. NORMA Oficial Mexicana NOM-004-SSA3-2012, Del expediente clínico. Recuperado de: http://dof.gob.mx/nota_detalle_popup.php?codigo=5272787Sw aiman K.F. Swaiman´s pediatric neurology principles and practice. 6ta ed. Editorial Elsevier. 2018.
30. Centers for Disease Control and Prevention. CDC. The Pink Book: Course Textbook - 13th Edition. 2015.
31. Ezeanolue E, Harriman K, Hunter P, Kroger A, Pellegrini C. General Best Practice Guidelines for Immunization. Best Practices Guidance of the Advisory Committee on Immunization Practices (ACIP).

ESTÁ PROHIBIDA LA REPRODUCCIÓN TOTAL O PARCIAL DE ESTE LIBRO POR CUALQUIER MEDIO ELECTRÓNICO O MECÁNICO, SIN AUTORIZACIÓN POR ESCRITO DE LA SOCIEDAD MEXICANA DE PEDIATRÍA, A.C.

[www.cdc.gov/vaccines/hcp/acip-recs/generalrecs/ downloads/general-recs.pdf]. Accessed onDecember 2019.

32. Immunity and how vaccines work: the green book, chapter 1. (https://assets.publishing.service.gov.uk/government/uploads/system/uploads/attachment_data/file/815159/Greenbook_chapter_1_Immunity_and_how_vaccines_work.pdf). Accessed on december 2019.
33. Canadian Immunization Guide: Part 1 - Key Immunization Information. https://www.canada.ca/en/publichealth/services/publications/healthy-living/canadianimmunization-guide-part-1-key-immunizationinformation/page-6-principles-combination-vaccines.html. Accessed on december 2019.
34. Manual_de_vacunacion_2017.pdf [Internet]. Google Docs. 2020 [cited 28 September 2020]. Available from: http://bit.ly/2n1vF8S
35. Renau J, Pérez-Salinas I. Evaluación de la calidad de las historias clínicas. PápelesMédicos 2001; 10:32-40
36. Facultad de Medicina, UNAM; Historia Clínica Académica tercera edición, 2005
37. OMS, Diccionario. 2016
38. Ángelo Valencia; Historia clínica pediátrica, Revista Gastrohnup,2011(13) S1: S28-S3
39. Games JD, Castañeda MG. Historia clínica en pediatría. En Introducción a la Pediatría. 8ª. Ed. México D.F: Méndez Editores; 2014. 15-22.
40. Mckay RJ, Clinical Evaluation of Infants and Children, en Behrman RE, Vaughan VC, Nelson WE (eds.), Nelson Texbook of Pediatrics, 3ª, ed. Philadelphia, WS Saunders, 2001;200-206.
41. Straffon OA. Clínica Pediátrica (Cómo explorar al niño). 5ta ed. Argentina. Editorial Prado. 2005.
42. Barrera QF. Guías de Práctica Clínica en Pediatría. 8ª ed. Santiago de Chile. 2018.
43. Schonhaut L, AssefM. Semiología Pediátrica. Conociendo al niño sano. Santiago Buenos Aires. EditorialMediterráneo. 2004.
44. Montesinos-Correa H. Crecimiento y antropometría: aplicación clínica. Acta PediatMex 2014;35:159-165.
45. Gill D, O´Brien N. (2018). Paediatric Clinical Examination Made Easy. Reino Unido. Elsevier. https://www.cdc.gov/growthcharts/clinical_charts.html
46. Propedéutica médica, séptima edición, Lynn S. Bickley ed McGraw-Hill Interamericana
47. Semiología Medica: fisiopatología, semiotecnica y propedéutica, ArgenteHoracio, Editorial panamericana.
48. Clínica propedéutica, 13ª edición, Martínez Cervantes Luis, Editorial Méndez Editores. https://www.who.int/childgrowth/es/
49. Prado HM, Arrieta JR, Prado A. Práctica de la otorrinolaringología y cirugía de cabeza y cuello.1ª.ed.México: Panamericana;2012
50. Cummins CW. Otolaryngology. Head and neck surgery. Vol 3. 3ª ed. Philadelphia: Mosby; 1998

CIENCIA AL SERVICIO DE LA NIÑEZ MEXICANA
SOCIEDAD MEXICANA DE PEDIATRÍA, A.C.
QUEDA PROHIBIDO LA REPRODUCCIÓN TOTAL O PARCIAL DE ESTE LIBRO POR CUALQUIER MEDIO ELECTRÓNICO O MECÁNICO, SIN AUTORIZACIÓN POR ESCRITO DE LA SOCIEDAD MEXICANA DE PEDIATRÍA, A.C.

51. McPhee SJ, Papadakis MA, Tierney LM. 2007 Current medical diagnosis and treatment. NewYor: McGrawHill; 2006.
52. Figaji, A. A.[All Fields] AND (2017[All Fields]) AND Anatomical and Physiological Differences between Children and Adults Relevant to Traumatic Brain Injury and the Implications for Clinical Assessment and Care. Frontiers in Neurology,
53. Anantomia O´rahilly 5ta edición. Libro virtual de formación en ORL Esther Domènech Vadillo, Francisco J. Avilés Jurado, Enric Figuerola iMassana Hospital Universitari de Tarragona
54. Kasai T, Ikata T, Katoh S, et al. Growth of the Cervical Spine With Special Reference To Its Lorclosis and Mobility. Spine. 1996;21(18):2067–2073
55. H. Ric Harnsberger. Manual de Diagnóstico por la Imagen de la Cabeza y Cuello. 2ªedición.
56. H. Seidel, J. Ball, J.Dains, G. Benedict. Manual “Mosby” de Exploración Física. Ed. Mosby. Séptima edición.
57. J. Poch Broto. Otorrinolaringología y Patología Cervicofacials. Ed. Panamericana. 2005.
58. Argente H. Semiologia Medica Mexico,Panamerica 2011; pp 1604
59. Rivero O. Neumologia. 5ª ed. Mexico, Trillas 2008; pp. 410 : 67-77.
60. Rebora F. Semiologia del Aparato respiratorio, Mexico, Mendez Editores 2013 pp 249: 143-170
61. Andres A. Manual de Neumologia Pediátrica, Mexico Panamericana 2010, .456: 20-25
62. Vazquez J. Semiologia del Aparato Respiratorio, SEMERGEN 2002;28(7):385-94
63. Mickey Emmanuel; Brooke R. Bokor. Tanner stages. StatPearls Publishing LLC., 2020. PMID: 29262142
64. Marshall WA, Tanner JM Variations in the Pattern of Pubertal Changes in Boys Archives of Disease in Childhood 1969;44:291-303.
65. Marshall WA, Tanner JM Variations in the Pattern of Pubertal Changes in Boys Archives of Disease in Childhood 1970;45:13-23.
66. Roede MJ, van Wieringen JC. Growth diagrams 1980: Netherlands third nation-wide survey. Tijdschr Soc Gezondheids 1985; 63:1.
67. Duderstadt KG. Pediatric Physical Examination: An illustrated handbook. Third edition. Elsevier 2019
68. Greydanus DE, Feinberg AN, Patel DR, Homnick DN. Examinación diagnóstica pediátrica. McGraw-Hill 2009.
69. Nihal Hatipoğlu, Selim Kurtoğlu. Micropenis: Etiology, Diagnosis and Treatment Approaches. J Clin Res Pediatr Endocrinol. 2013 Dec; 5(4): 217–223.
70. Ganel, A., Dudkiewicz, I. and Grogan, D., 2003. Pediatric orthopedic physical examination of the infant: A 5-minute assessment. Journal of Pediatric Health Care, 17(1), pp.39-41.
71. Hoppenfeld., Thomas. and Hutton., 2014. Physical Examination Of The Spine And Extremities. 19th ed. Harlow, Essex: Pearson, pp.232-249.

QUEDA PROHIBIDA LA REPRODUCCIÓN TOTAL O PARCIAL DE ESTE LIBRO, POR CUALQUIER MEDIO ELECTRÓNICO O MECÁNICO, SIN AUTORIZACIÓN POR ESCRITO DE LA SOCIEDAD MEXICANA DE PEDIATRÍA, A.C.

72. Simpson D, Reily P. Pediatric coma scale. Lancet 1982; ii: 450

73. Cazarola Calleja MR, Pérez Molina I, Verdú Pérez A, Sánchez Miranda MP. Examen neurológico del niño mayor. En: Verdú Pérez A, García Pérez A. Martínez Menéndez B, ed. Manual de Neurología Infantil. Madrid: PUBLIMED; 2008:44-52.

74. Verdú Pérez A, Cazarola Calleja MR, Torres Mohedas J. La historia clínica en neurología infantil. Comunicación e información. En: Verdú Pérez A, García Pérez A. Martínez Menéndez B, ed. Manual de Neurología Infantil. Madrid: PUBLIMED; 2008: 29-34.

75. Fenichel GM. Trastornos del volumen y la forma del cráneo. En: Fenichel GM ed. Neurología Pediátrica Clínica. Un enfoque por signos y síntomas. Madrid: Elsevier; 2006:353-370.

76. Saúl A. Lecciones de dermatología. McGraw Hill, 16ª, Ciudad de México. 2015. 423pp.

77. Mummenthaler M, Mattle H. Diseases mainly affecting the brain and its coverings. En: Mummenthaler M, Mattel H. Neurology. Stuttgart Alemania: Thieme;2004:13-388.

78. Lloberas Ferre J, Ribas Montobbio JB. Exploración neurooftalmológica. En: Corominas Beret F. et al. Neuropediatría Semiología técnicas exploratorias y síndromes neuropediatricos. Barcelona:Oikus-tau; 1983:327-367-79.

79. Swaiman KF. Neurologic Examination of the older child. En: Swaiman KF, Ashwal S, Ferreiro DM. Pediatric Neurology Principles& Practice. Vol. 1. Philadelphia: Elsevier; 2006:17-35

80. Fustinoni O. Motilidad. En: Fustiononi O ed. Semiología del sistema nervioso de Fustinoni. Buenos Aires Argentina: Ed. El Ateno; 2006: 135-168 pp, 169-178pp, 213-236pp.

81. Driban NE, Parra de Cantú V, Bassotti de Ahuad A, Magnelli NC. Dermatología. Semiología sistematizada. EDIUNC. Argentina. 2007. 490 pp

82. Happle R. Mosaicism in human skin. 1st ed. Berlin: Springer; 2014.

83. Elluru RG.Cutaneous vascular lesions. Facial Plast Surg Clin North Am. 2013 Feb;21(1):111-26.

84. Jones KL, Adam MP. Evaluation and diagnosis of the dysmorphic infant.Clin Perinatol. 2015 Jun;42(2):243-61.

85. Nagy L, Demke JC. Craniofacial anomalies. Facial Plast Surg Clin North Am. 2014Nov;22(4):523-48.

86. Slavotinek A, Ali M. Recognizable syndromes in the newborn period. Clin Perinatol. 2015 Jun;42(2):263-80.

87. Libro Genética Clínica. Capítulo 5. Nosología genética: importancia de la historia clínica genética. Autor: Victoria del Castillo Ruíz. Editores. Victoria del Castillo Ruíz, Rafael Dulijh Uranga Hernández, Gildardo Zafra de la Rosa. Ed. Manual Moderno. 2da Edición, 2019, ISBN 978-607-448-697-1, México. Páginas: 129-149,158-162.

AL SERVICIO DE LA INFANCIA MEXICANA
LIBRO POR CUALQUIER MEDIO ELECTRÓNICO O MECÁNICO, SIN
DE PEDIATRÍA, A.C.